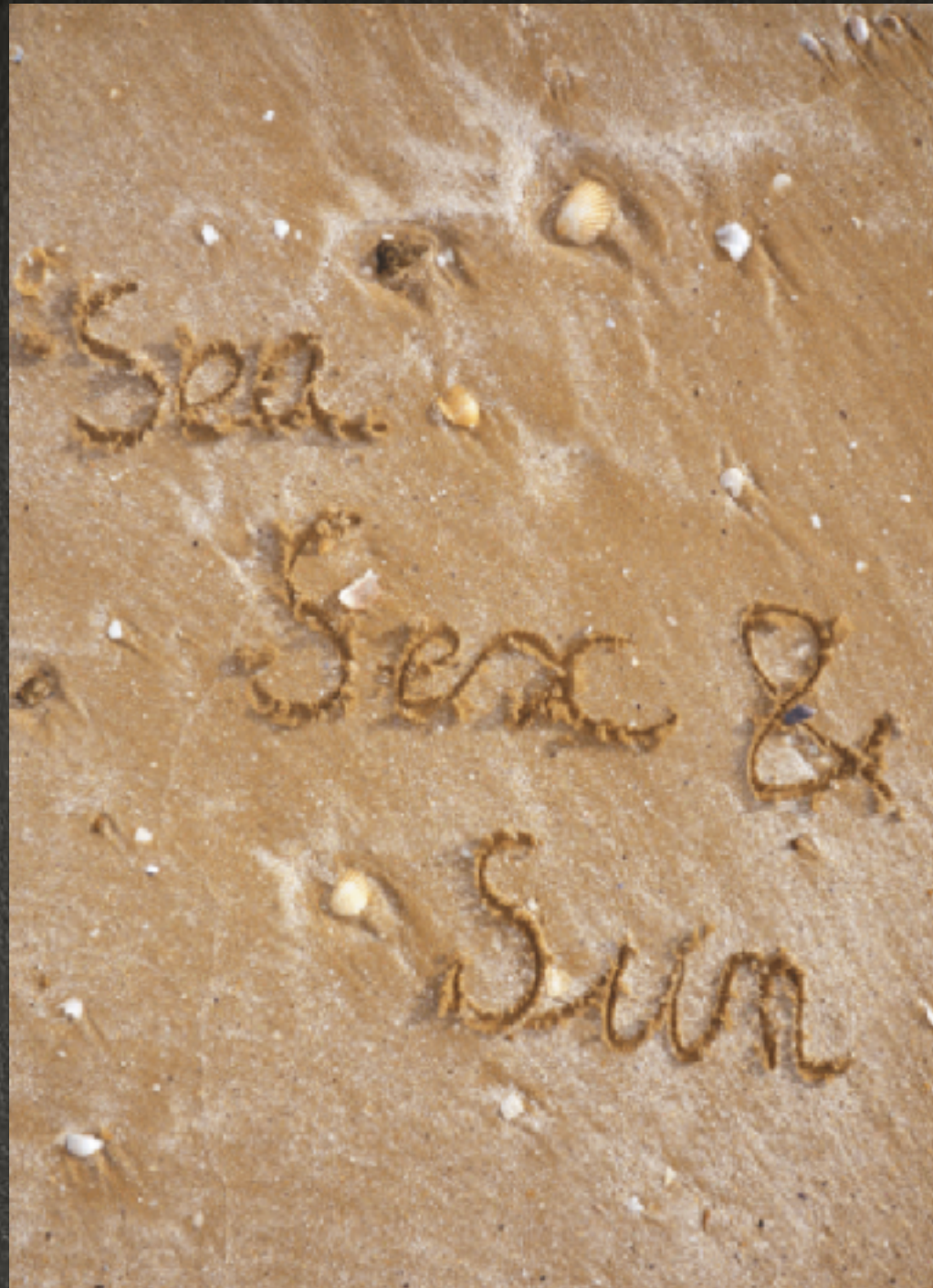



## LESIONS COMPLEXES

Dr Alexandre AVRAN



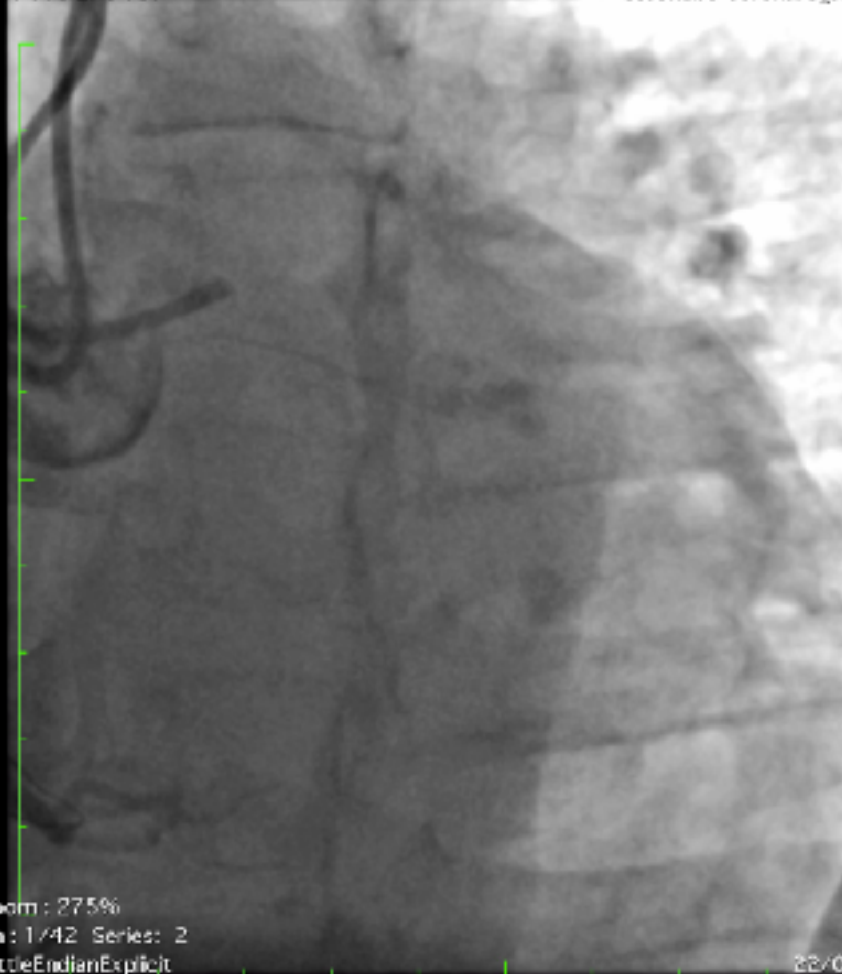# COMPLEXE CAR ON NE SAIT PAS OU ALLER





Taille de l'image : 512 x 512  
NF : 118 LF : 137

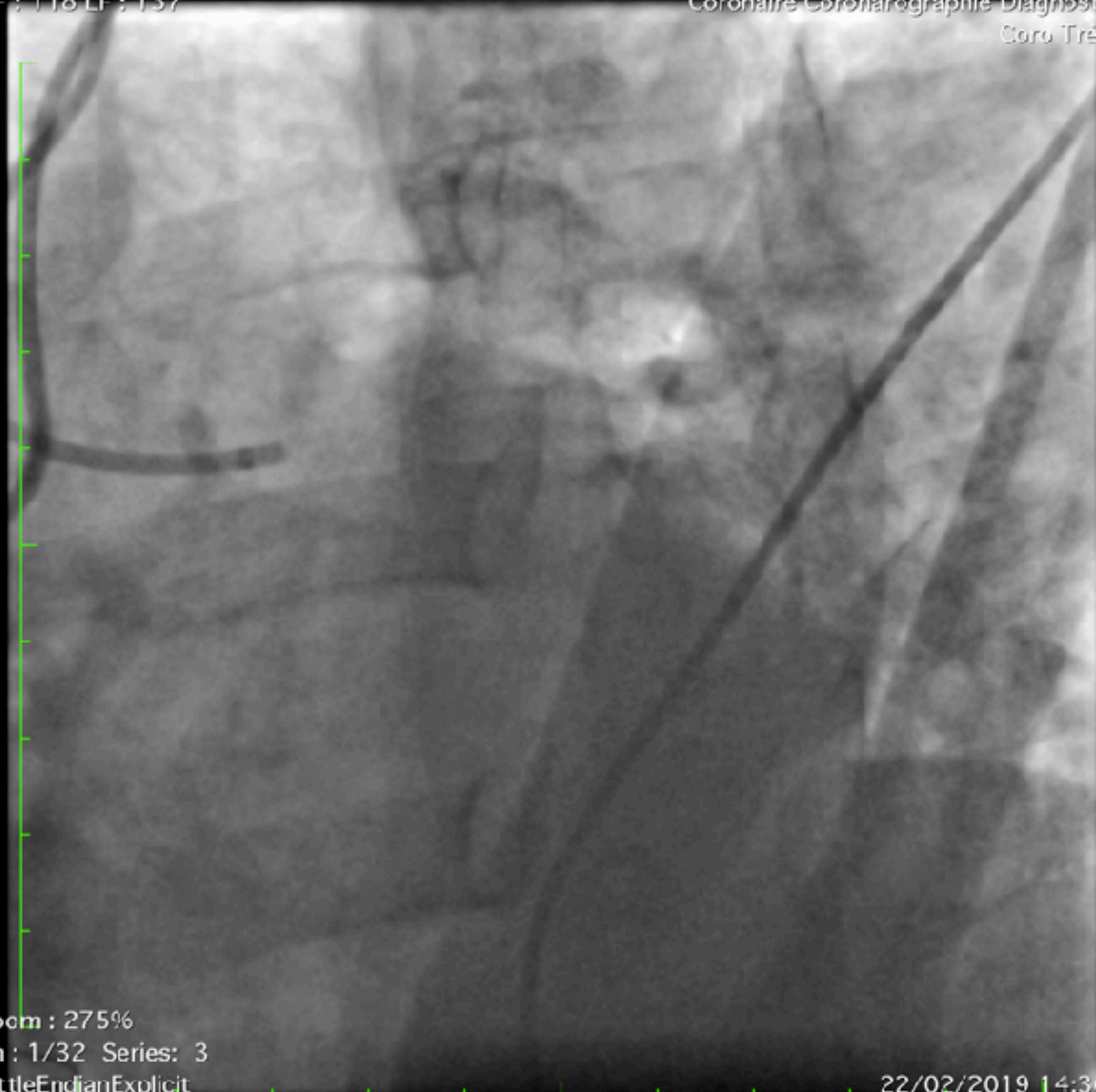
231772 ( 65a , 65a )  
Coronaire Coronarographie Diagnostique  
Coro Très FD



Zoom : 275%  
Im : 1/42 Series: 2  
LittleEndianExplicit  
Position : HFS

Taille de l'image : 512 x 512  
NF : 118 LF : 137

231772 ( 65a , 65a )  
Coronaire Coronarographie Diagnostique  
Coro Très FD

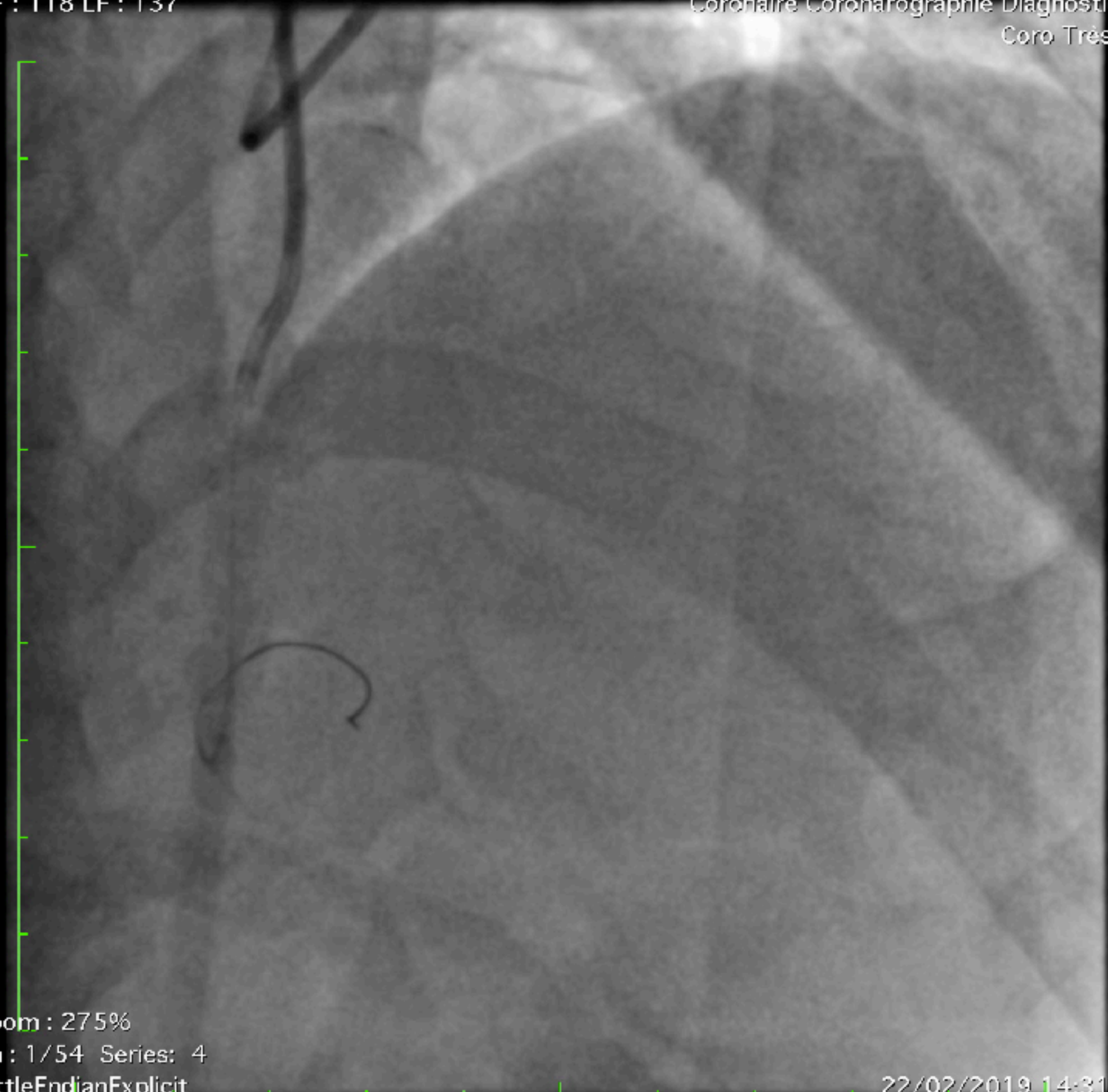


Zoom : 275%  
Im : 1/32 Series: 3  
LittleEndianExplicit  
Position : HFS

22/02/2019 14:30:18  
Made In OsiriX

Taille de l'image : 512 x 512  
NF : 118 LF : 137

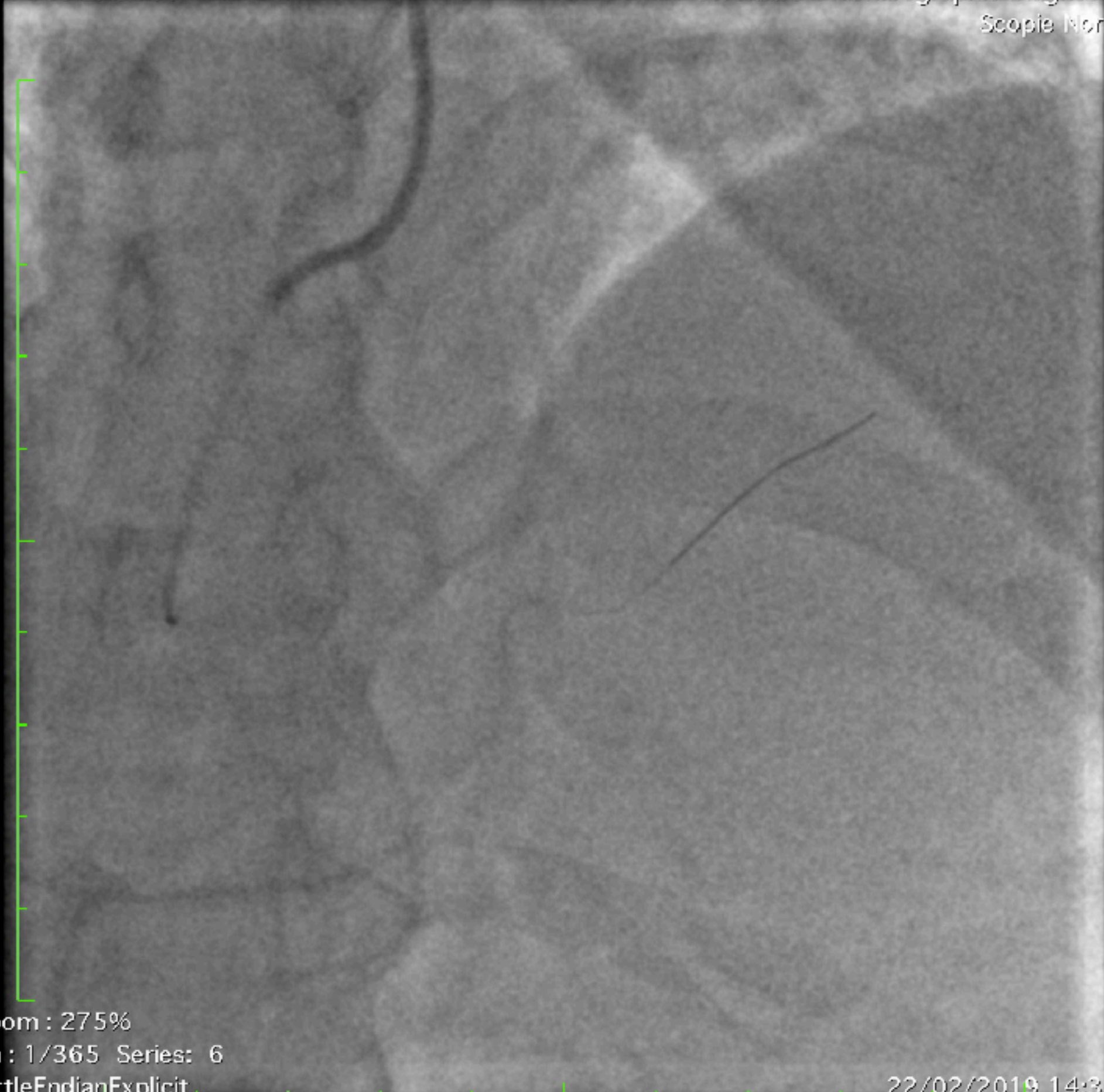
231772 ( 65a , 65a )  
Coronaire Coronarographie Diagnostique  
Coro Très FD



Zoom : 275%  
Im : 1/54 Series: 4  
LittleEndianExplicit  
Position : HFS

22/02/2019 14:31:04  
Made In OsiriX





Zoom : 275%

Im : 1/365 Series: 6

LittleEndianExplicit

Position : HFS

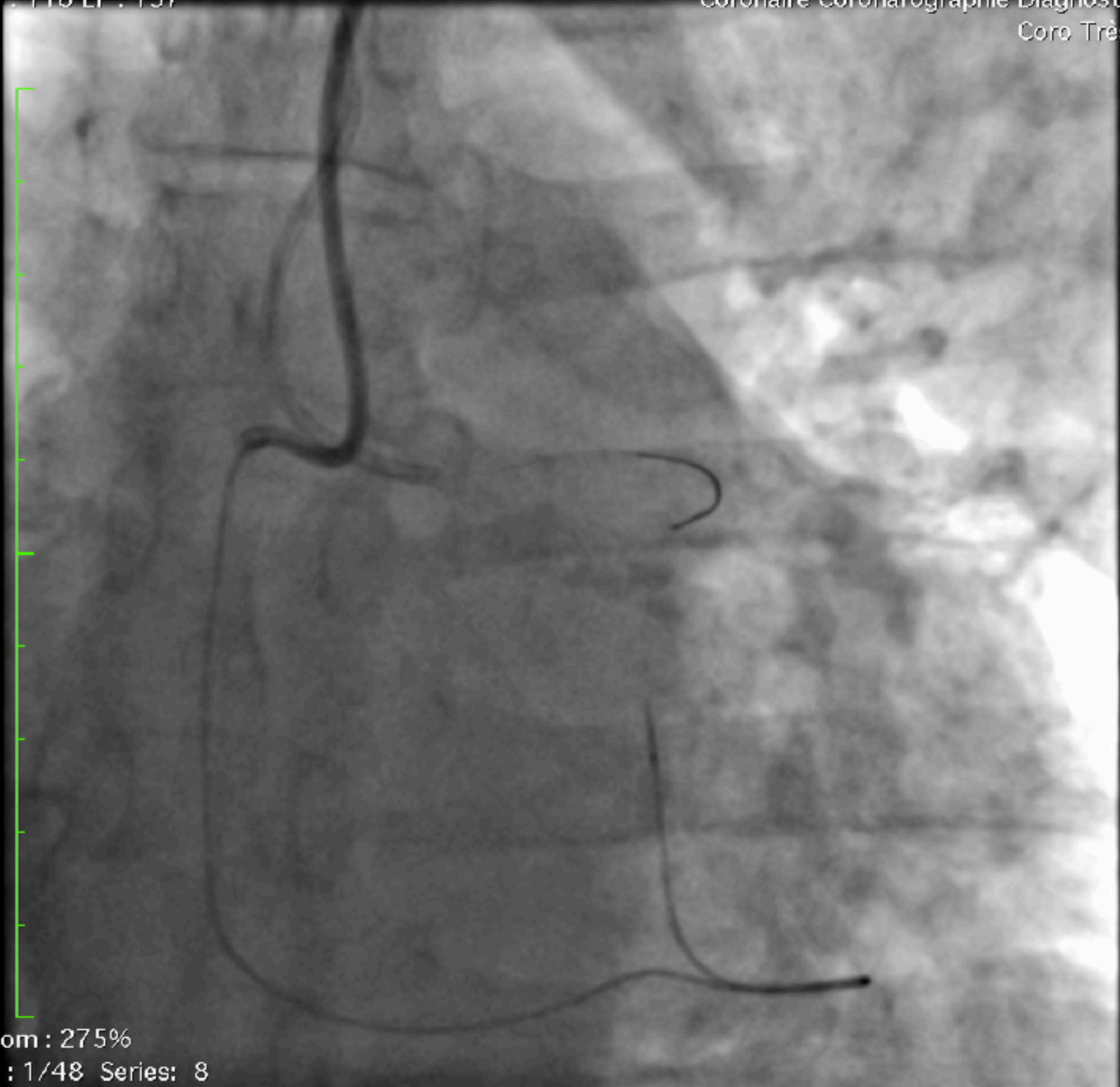
22/02/2019 14:37:25

Made In OsiriX



Taille de l'image : 512 x 512  
NF : 118 LF : 137

231772 ( 65a , 65a )  
Coronaire Coronarographie Diagnostique  
Coro Très FD



Zoom : 275%  
Im : 1/48 Series: 8  
LittleEndianExplicit  
Position : HFS

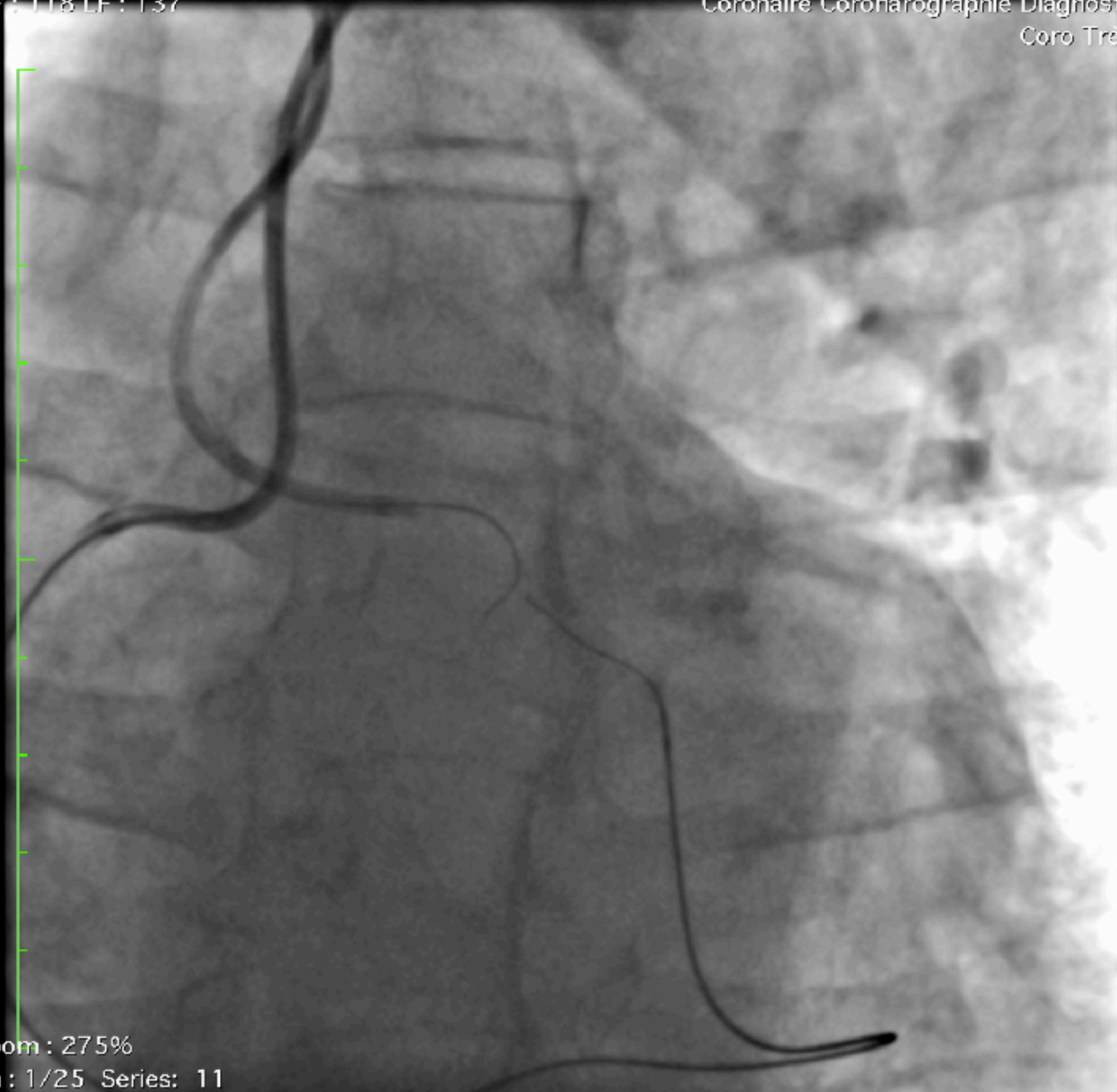
22/02/2019 14:41:25

Made In OsiriX



Taille de l'image : 512 x 512  
NF : 118 LF : 137

231772 ( 65a , 65a )  
Coronaire Coronarographie Diagnostique  
Coro Très FD



Zoom : 275%  
Im : 1/25 Series: 11  
LittleEndianExplicit  
Position : HES

22/02/2019 14:48:34

Made In OsiriX



NF : 118 LF : 137

Coronaire Coronarographie Diagnostique  
Coro Tres FD

Zoom : 275%

Im : 1/20 Series: 13

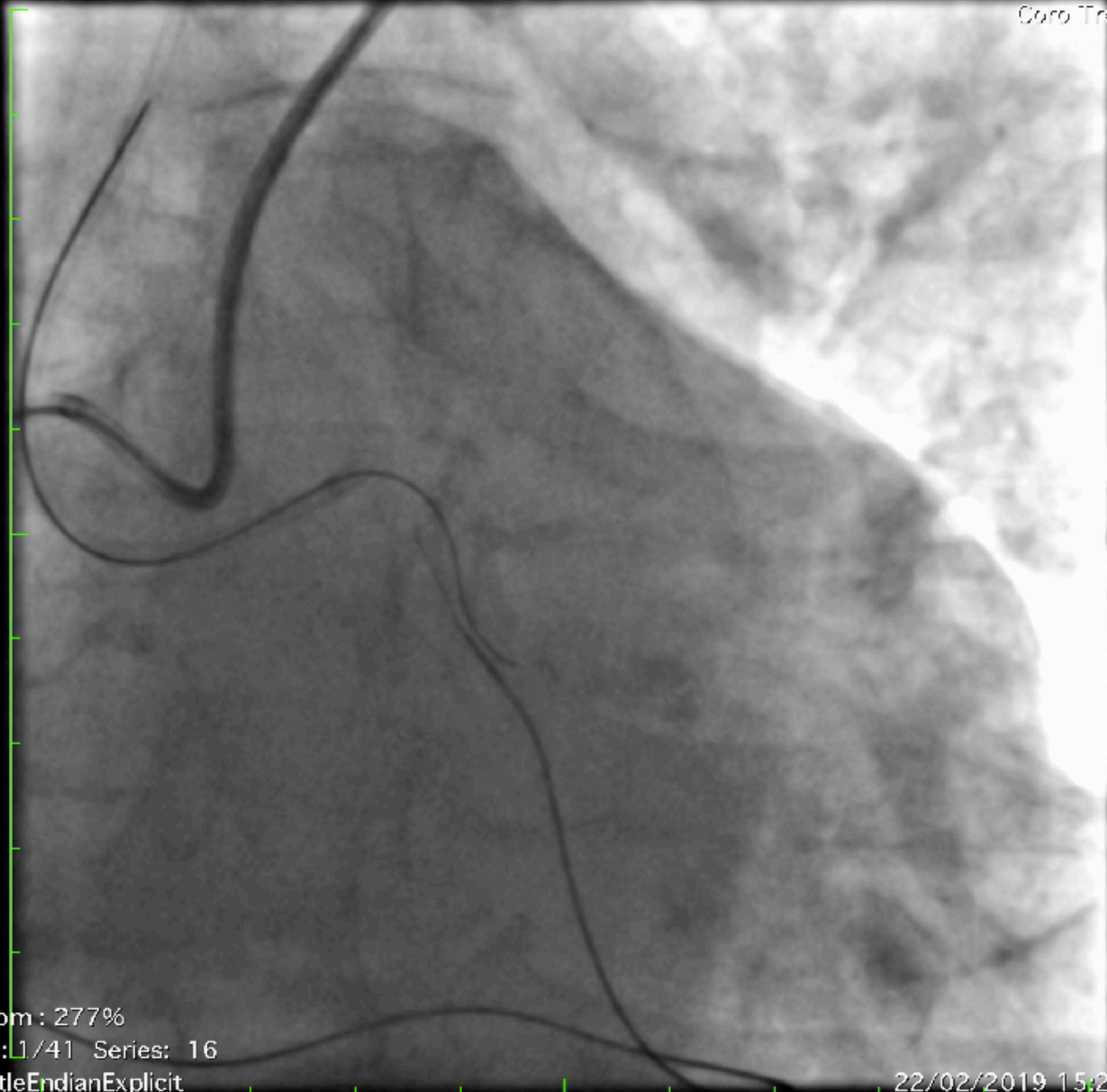
LittleEndianExplicit

Position : HFS

22/02/2019 15:03:34

Made In OsiriX



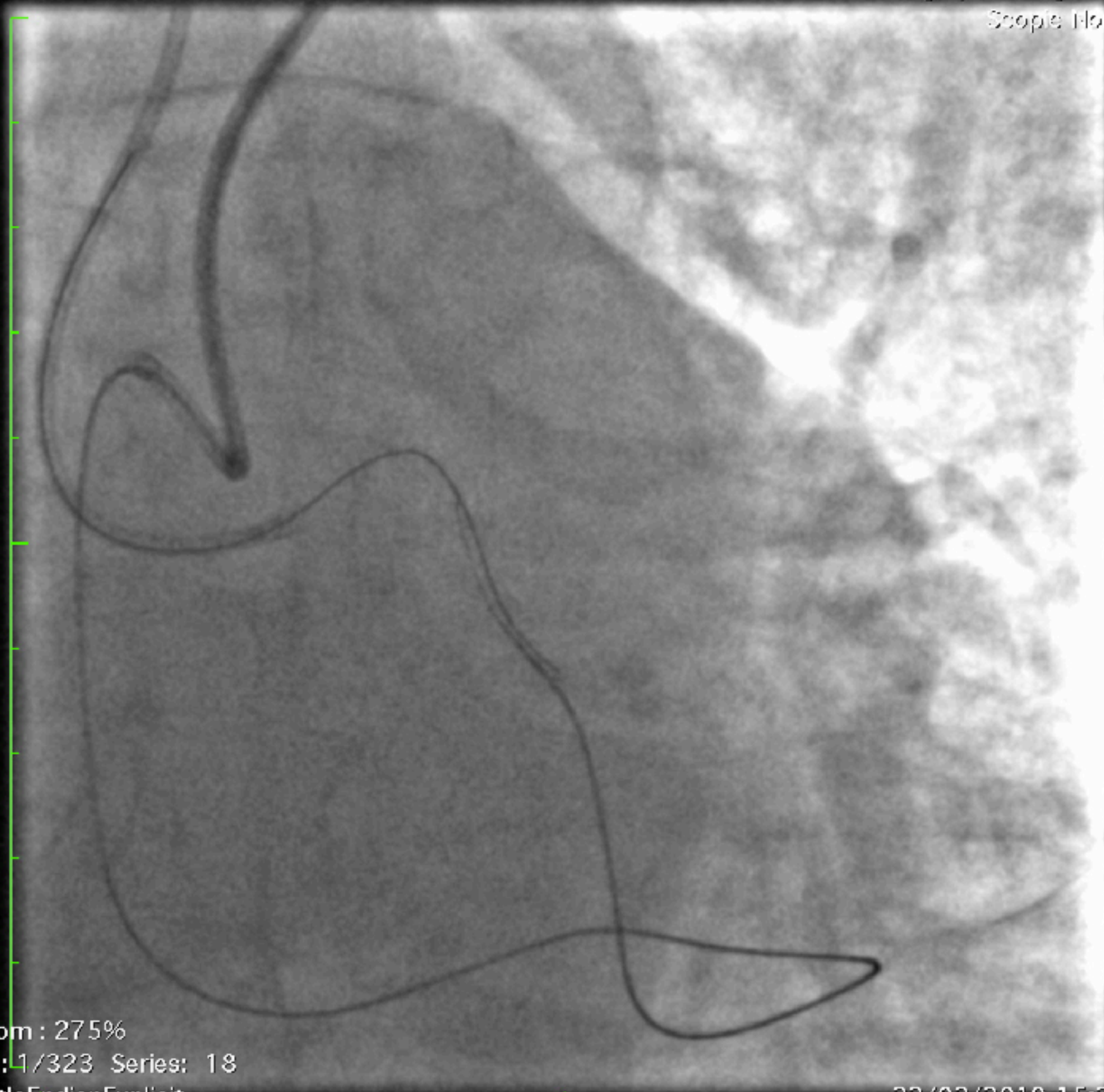


Zoom : 277%  
Im : 1/41 Series: 16  
LittleEndianExplicit  
Position : HFS

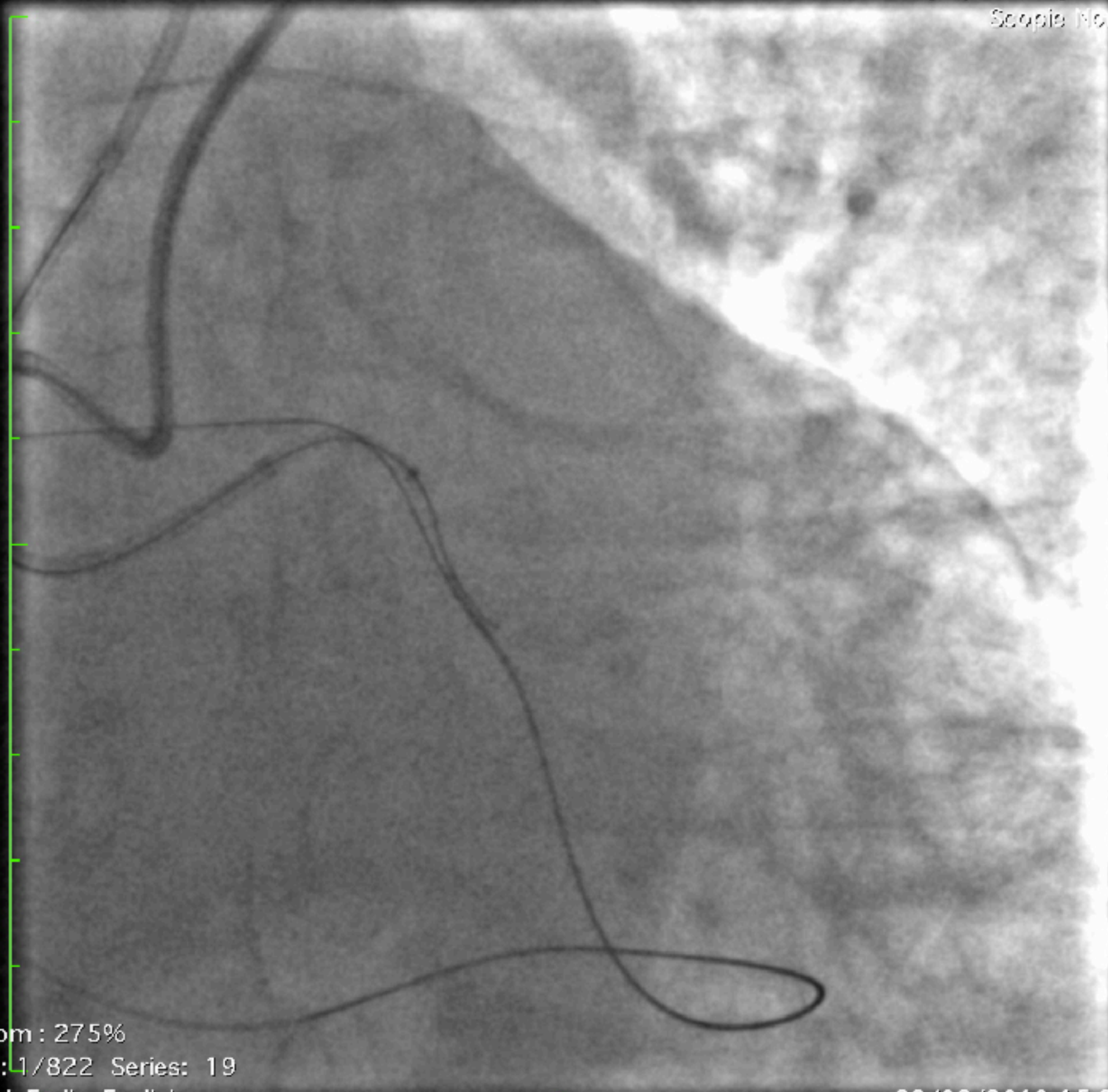
22/02/2019 15:26:24

Made In OsiriX









Zoom : 275%

Im : 1/822 Series: 19

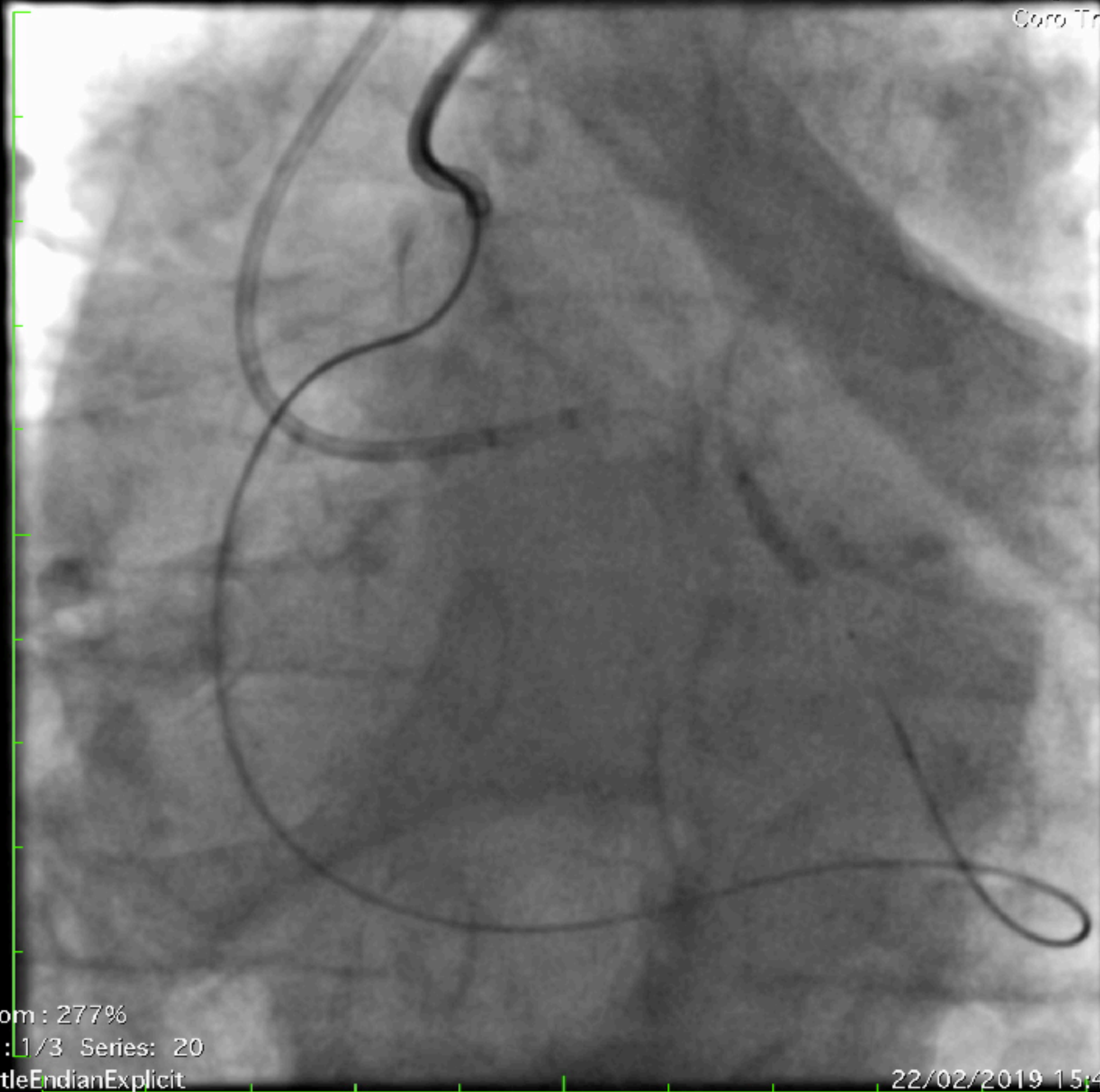
LittleEndianExplicit

Position : HFS

22/02/2019 15:32:21

Made In OsiriX





Zoom : 277%

Im : 1/3 Series: 20

LittleEndianExplicit

Position : HFS

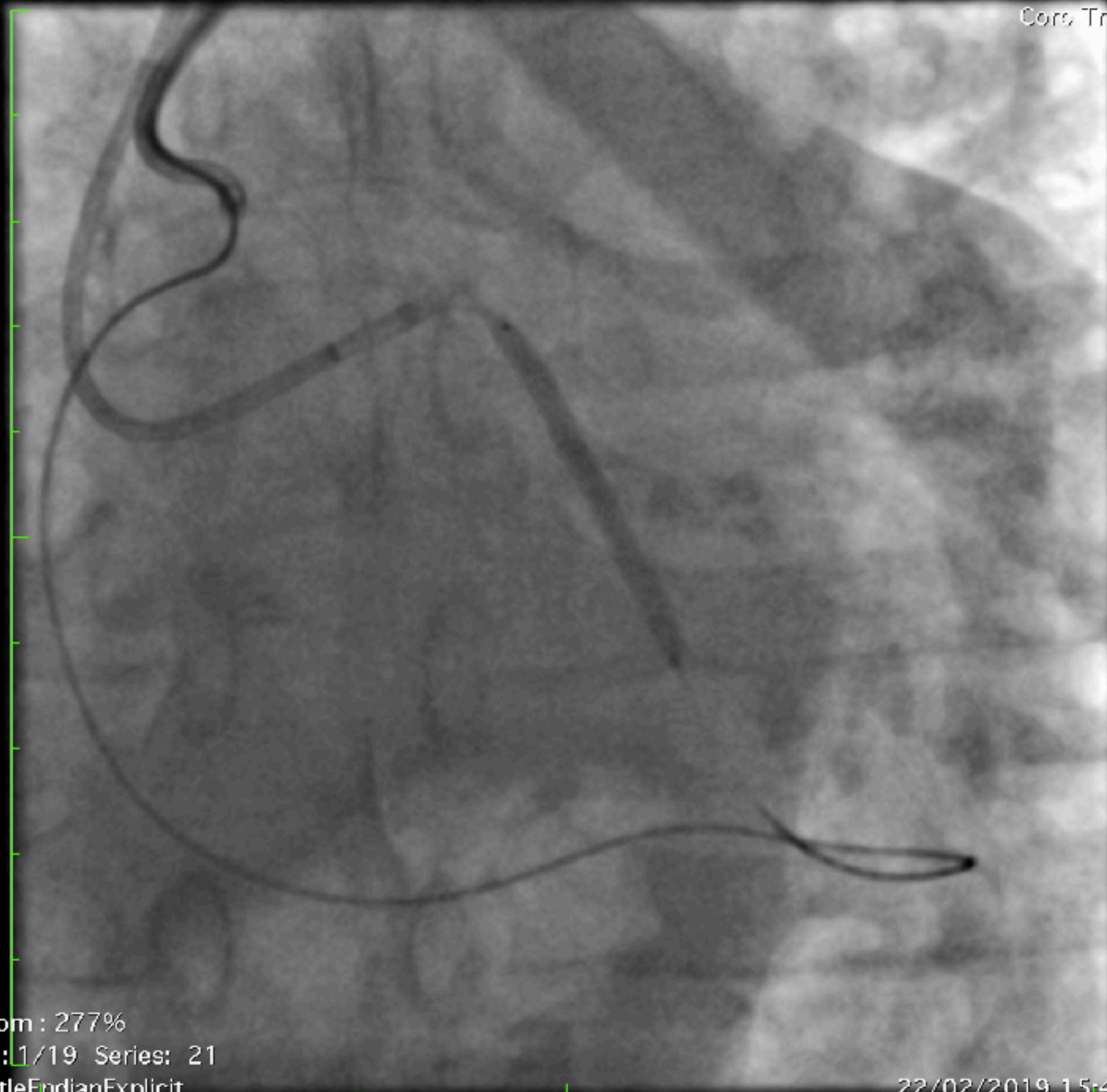
22/02/2019 15:40:22

Made In OsiriX



Taille de l'image : 512 x 512  
NF : 118 LF : 137

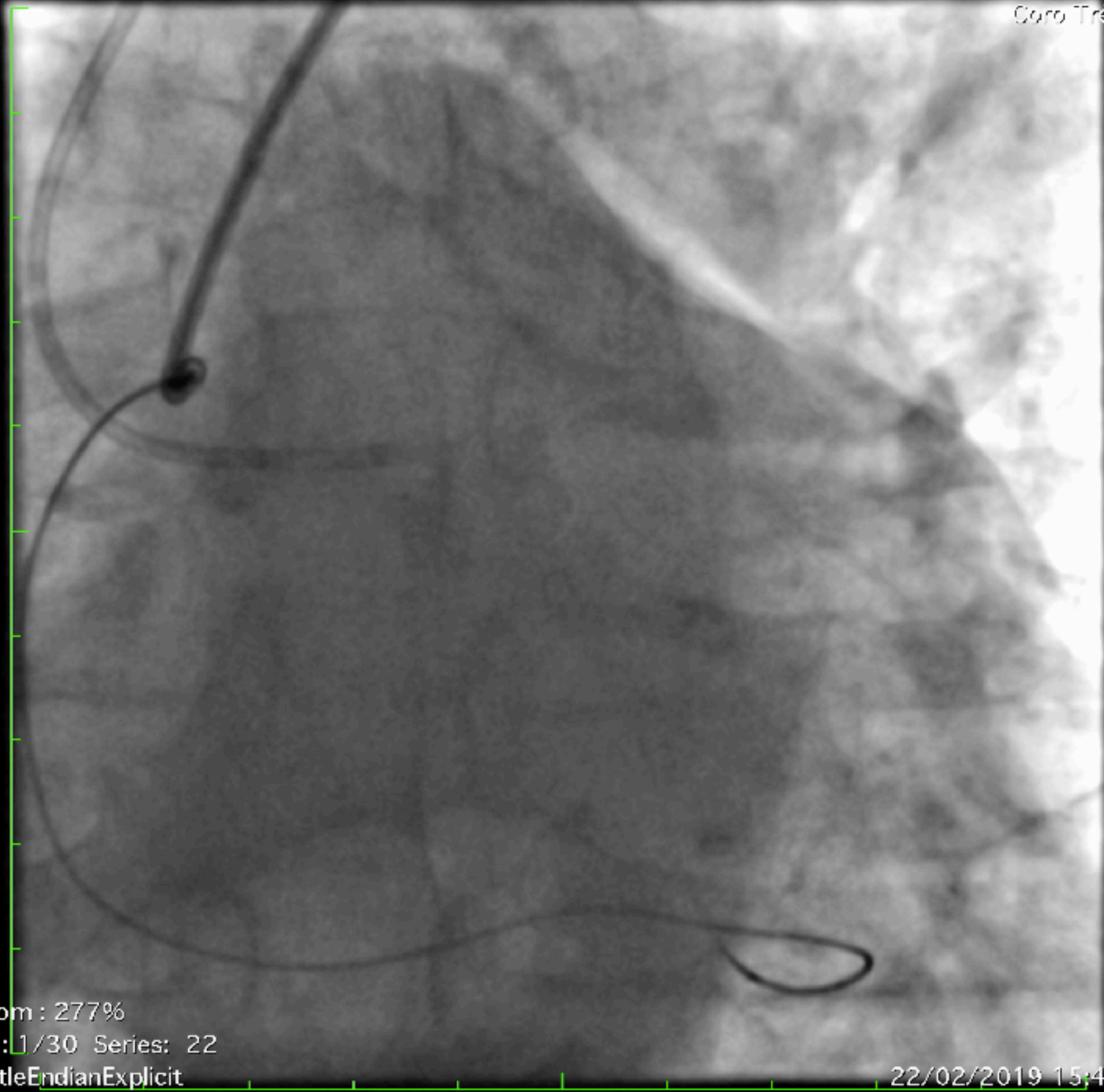
231772 ( 65a , 65a )  
Coronaire Coronarographie Diagnostique  
Coro, Très FD



Zoom : 277%  
Im : 1/19 Series: 21  
LittleEndianExplicit

22/02/2019 15:44:55





Zoom : 277%

Im : 1/30 Series: 22

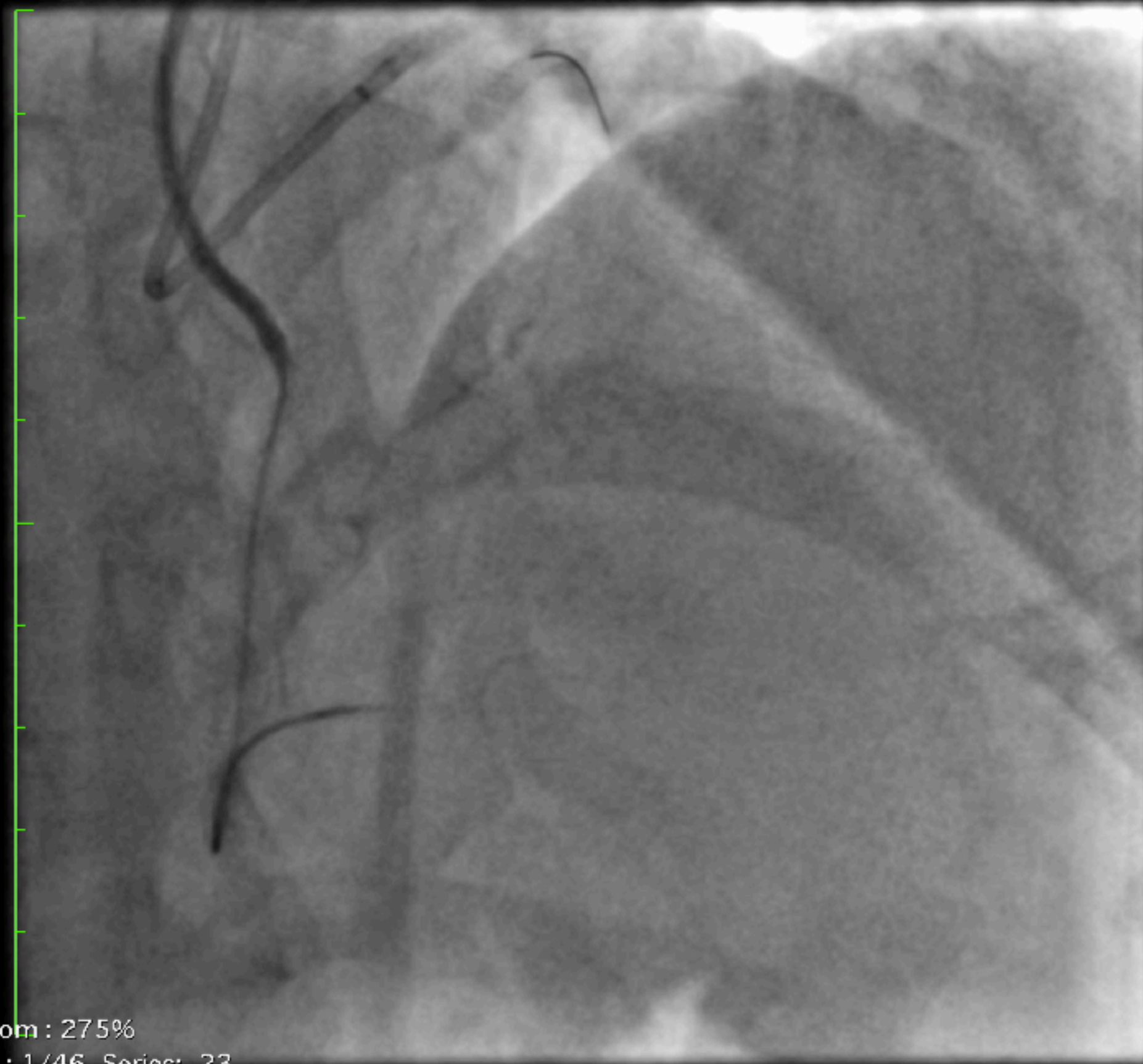
LittleEndianExplicit

Position : HFS

22/02/2019 15:45:56

Made In OsiriX





Zoom : 275%

Im : 1/46 Series: 23

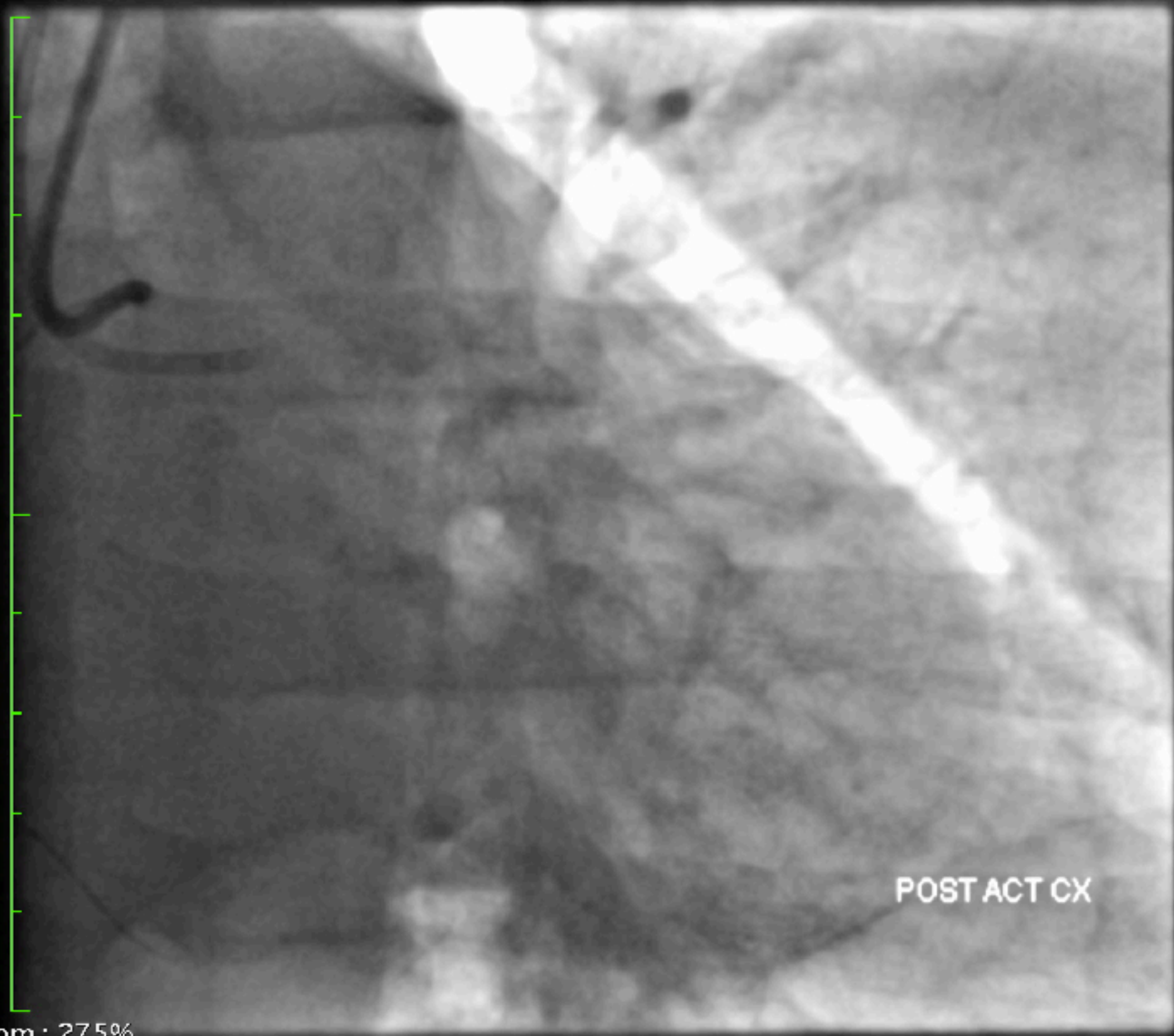
LittleEndianExplicit

Position : HFS

22/02/2019 15:48:00

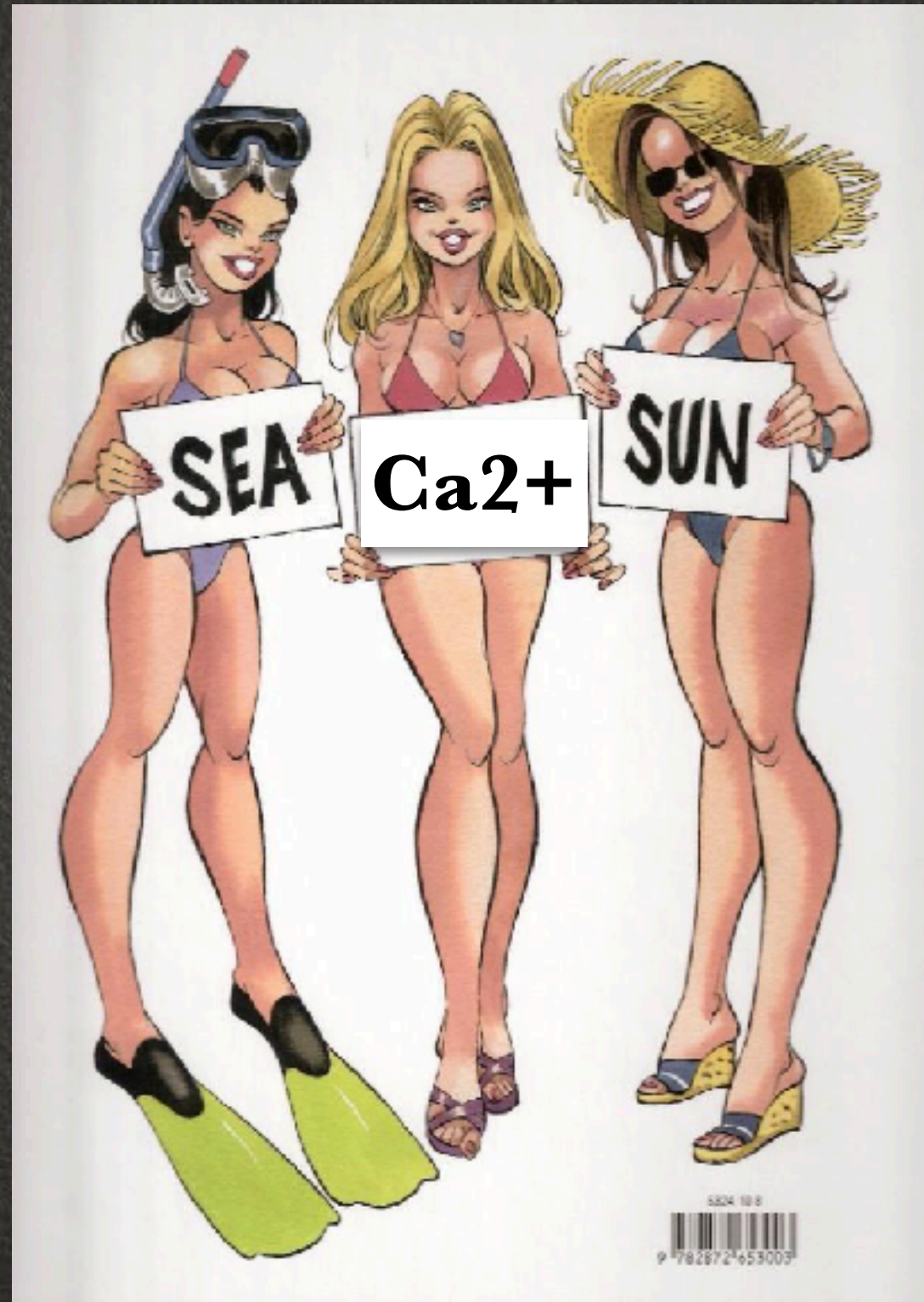Made In OsiriX







# COMPLEXE CAR C EST CALCIFIEE





Taille de l'image : 512 x 512  
NF : 127 LF : 255

000080768 ( 70a , 68a )  
Cardiaque 7,5 I-S  
Cardiaque 7,5 i-s

Zoom : 274%

Im : 1/72 Series: 1

JPEGLossless:Non-hierarchical-1stOrderPrediction

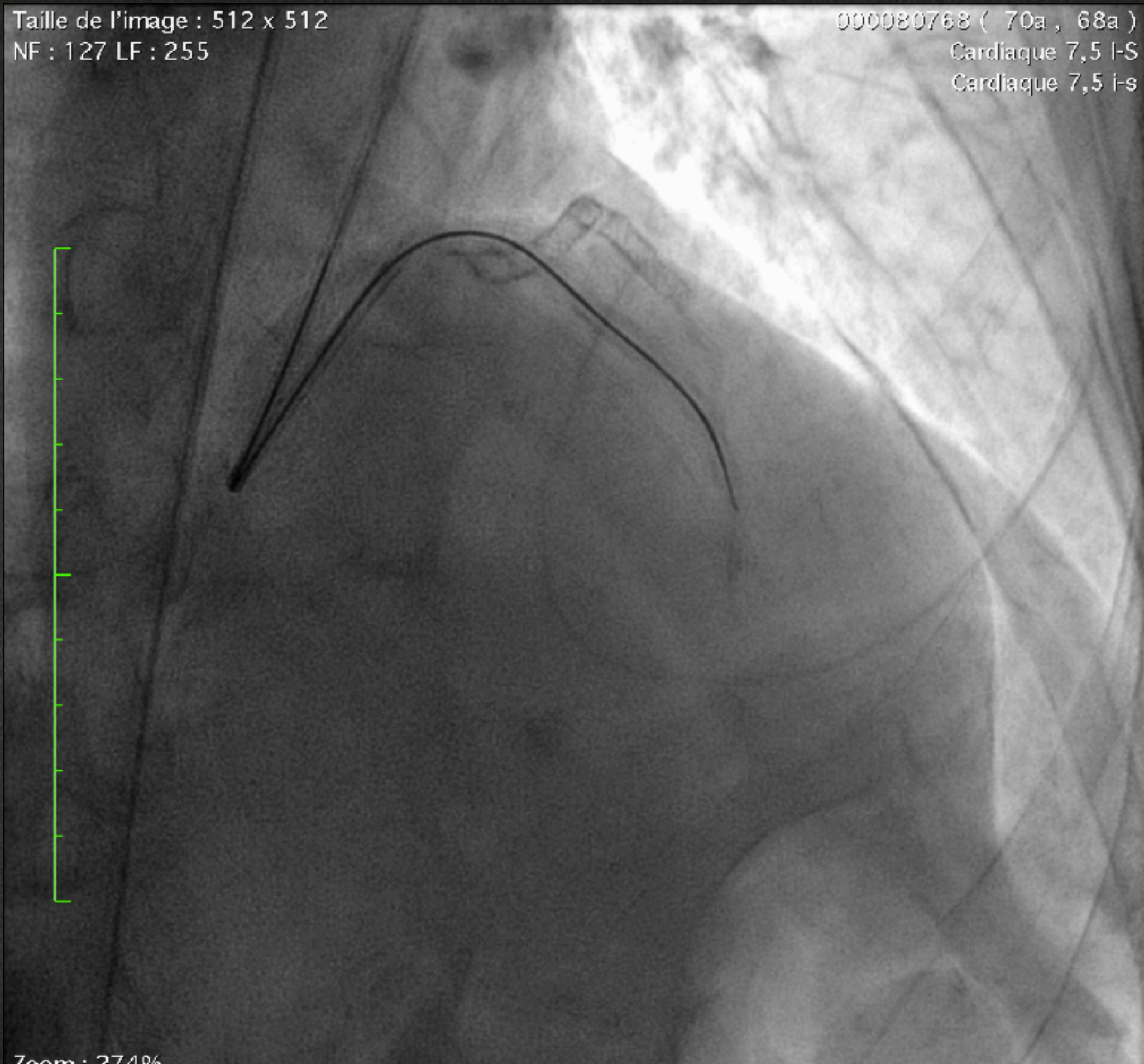
18/09/2017 15:28:25

Made In Osirix



Taille de l'image : 512 x 512  
NF : 127 LF : 255

000080768 ( 70a , 68a )  
Cardiaque 7,5 I-S  
Cardiaque 7,5 i-s

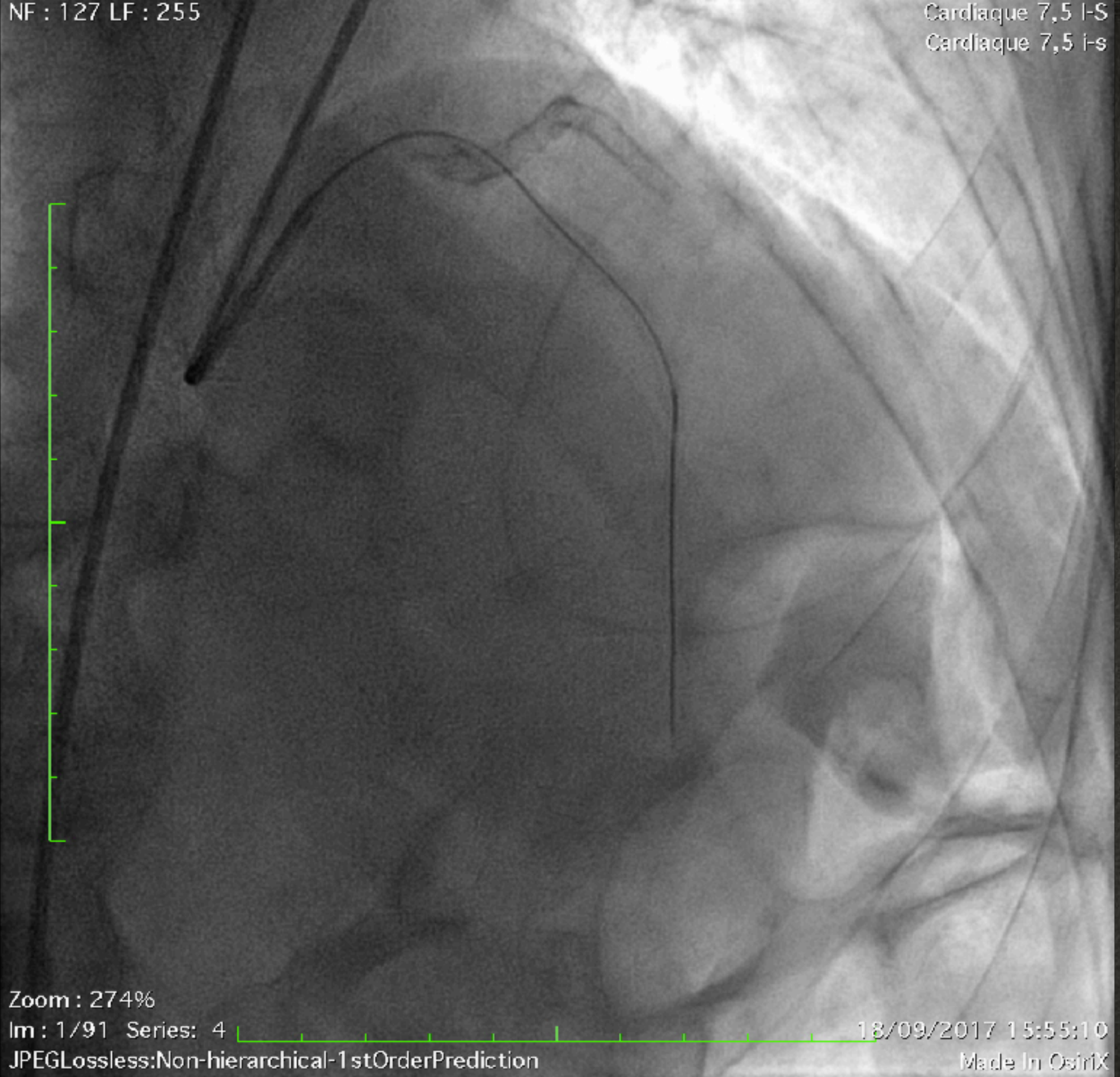


Zoom : 274%

Im : 1/64 Series: 2

18/09/2017 15:40:03





Zoom : 274%

Im : 1/91 Series: 4

18/09/2017 15:55:10

JPEGLossless:Non-hierarchical-1stOrderPrediction

Made In OsiriX



Taille de l'image : 512 x 512  
NF : 127 LF : 255

000080768 ( 70a , 68a )  
Cardiaque 7,5 I-S  
Cardiaque 7,5 I-S

Zoom : 274%

Im : 1 / 33 Series : 6

18/09/2017 16:08:34





Zoom : 274%

Im : 1/12 Series: 15

JPEGLossless:Non-hierarchical-1stOrderPrediction

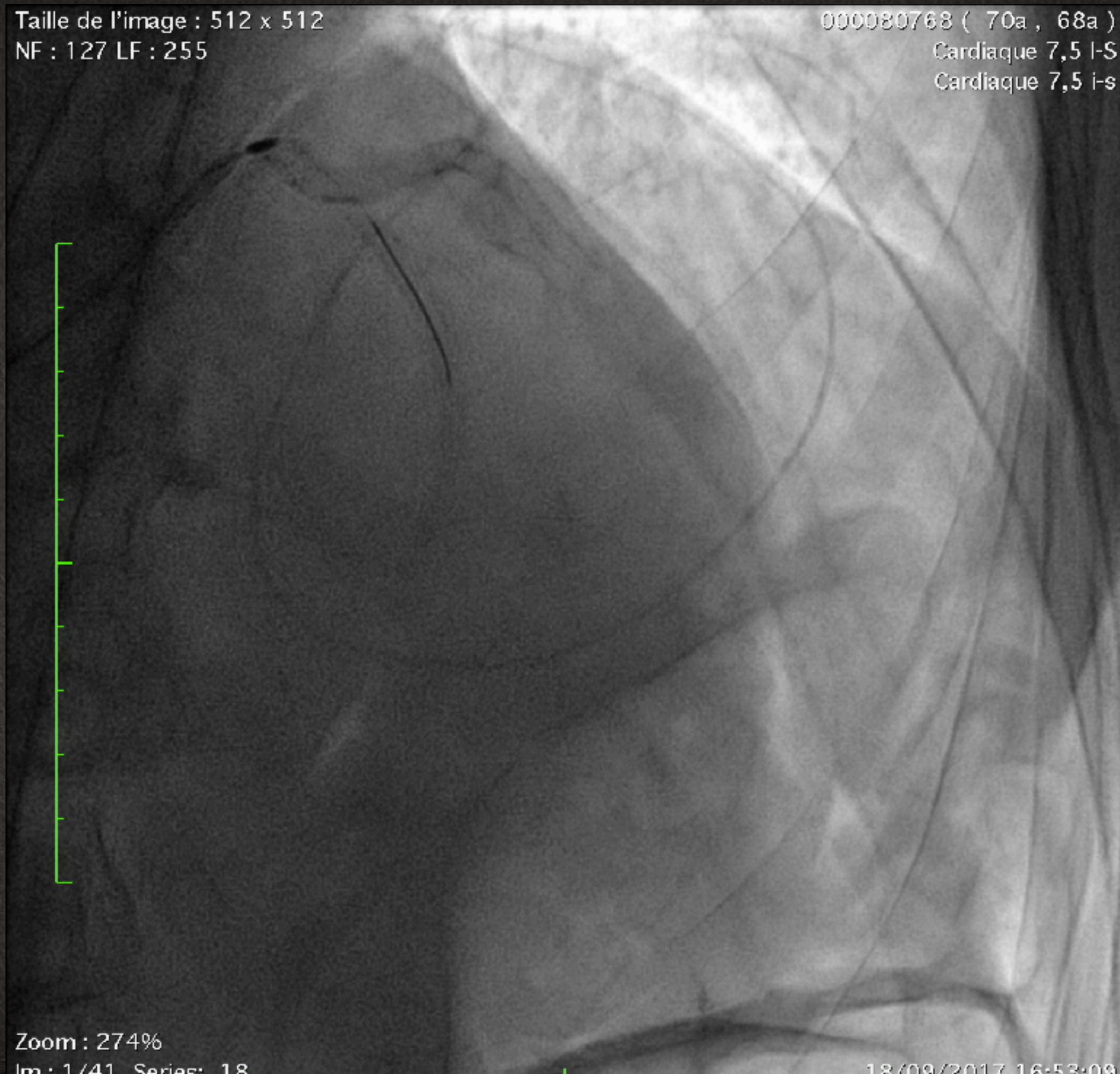
18/09/2017 16:15:34

Made In OsiriX



Taille de l'image : 512 x 512  
NF : 127 LF : 255

000080768 ( 70a , 68a )  
Cardiaque 7,5 I-S  
Cardiaque 7,5 i-s



Zoom : 274%

Im : 1/41 Series: 18

18/09/2017 16:53:09



Taille de l'image : 512 x 512

NF : 127 LF : 255

000080768 ( 70a , 68a )

Cardiaque 7,5 I-S

Cardiaque 7,5 i-s



Zoom : 274%

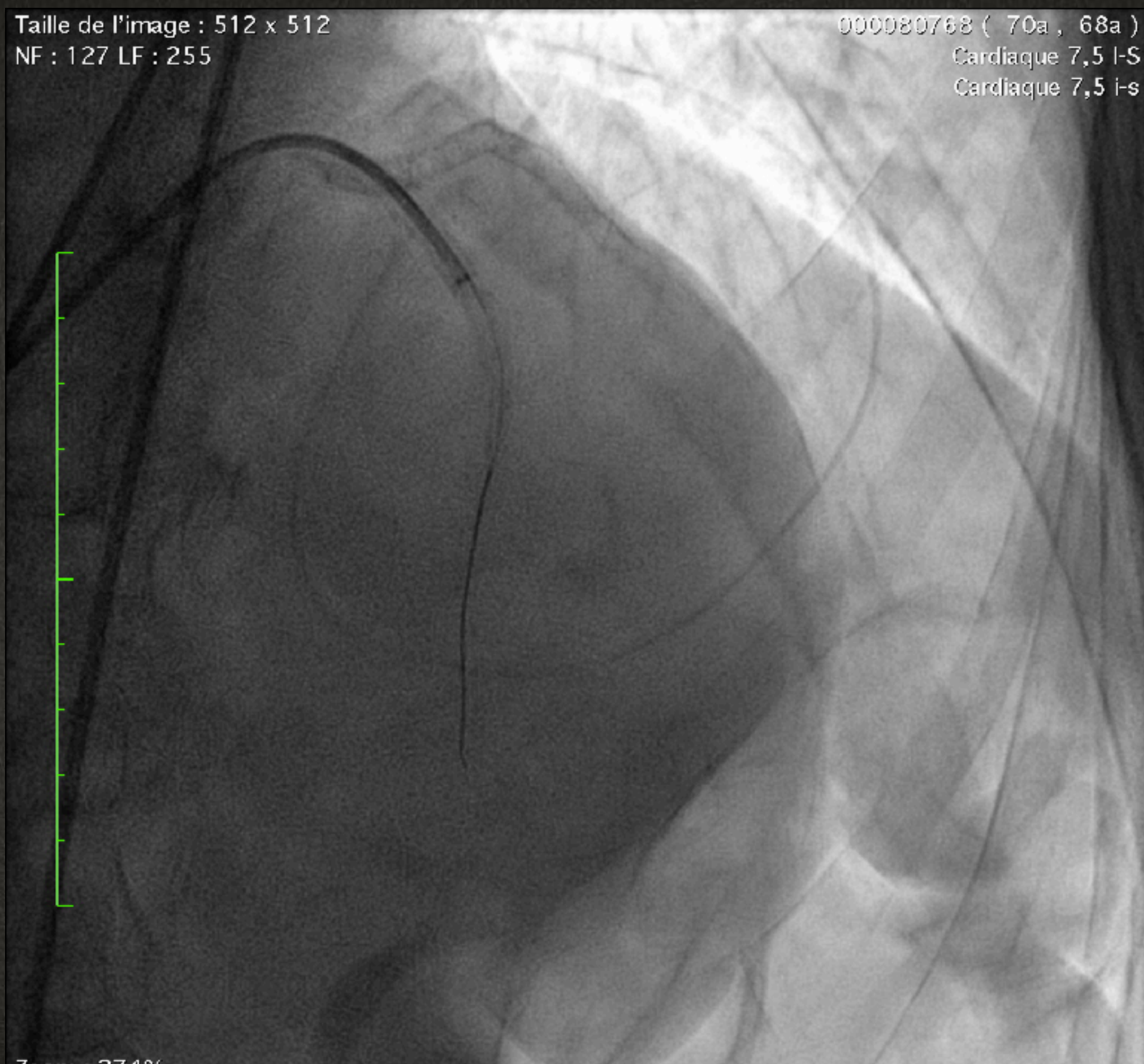
Im : 1 / 15 Series: 22

18/09/2017 17:07:31



Taille de l'image : 512 x 512  
NF : 127 LF : 255

000080768 ( 70a , 68a )  
Cardiaque 7,5 I-S  
Cardiaque 7,5 i-s



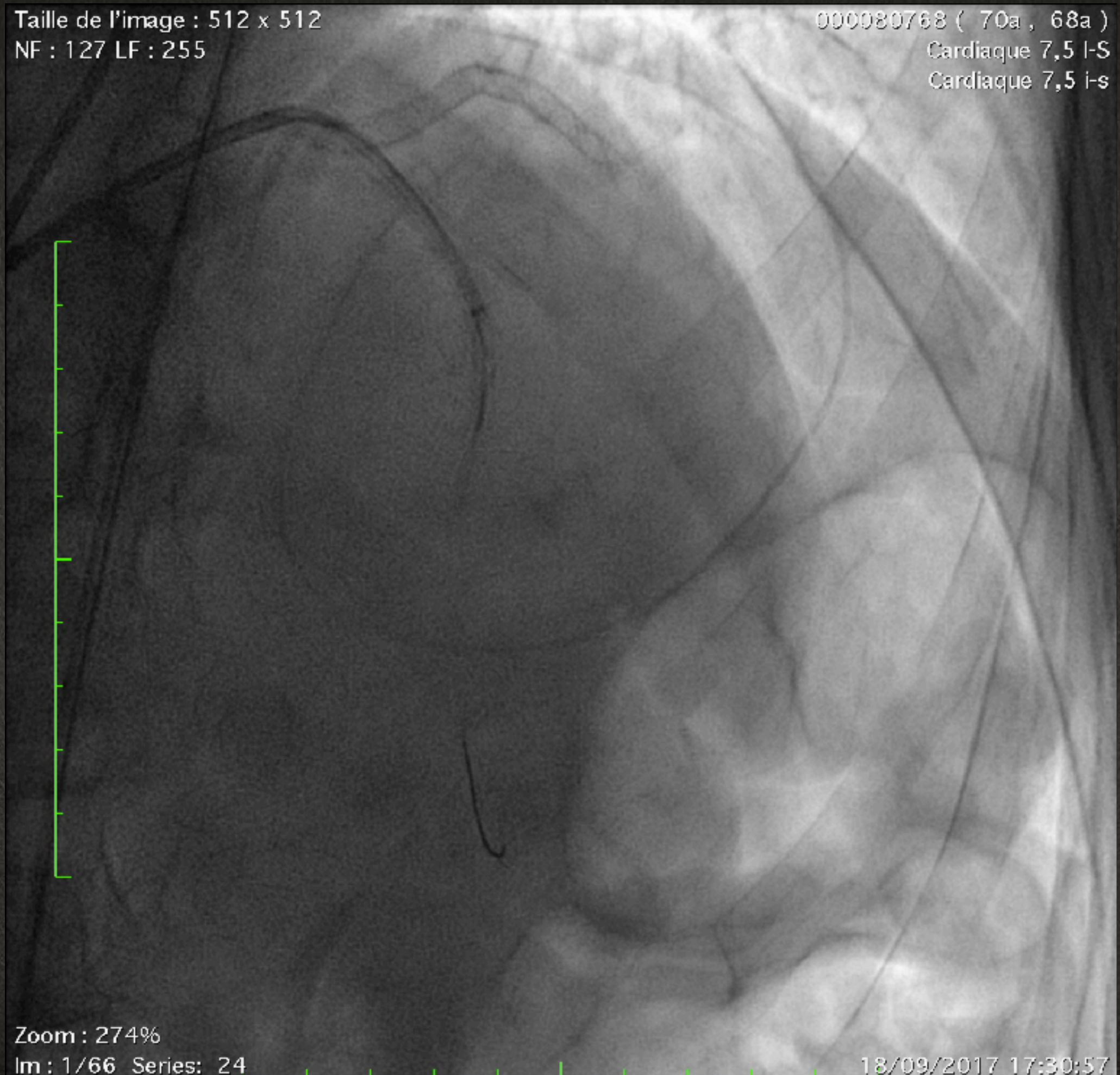
Zoom : 274%  
Im : 1/42 Series: 23

18/09/2017 17:15:40



Taille de l'image : 512 x 512  
NF : 127 LF : 255

000080768 ( 70a , 68a )  
Cardiaque 7,5 I-S  
Cardiaque 7,5 i-s



Zoom : 274%  
Im : 1/66 Series: 24

18/09/2017 17:30:57



Taille de l'image : 512 x 512

NF : 127 LF : 255

000080768 ( 70a , 68a )

Cardiaque 7,5 I-S

Cardiaque 7,5 i-s



Zoom : 274%

Im : 1/143 Series: 25

18/09/2017 17:42:00



Taille de l'image : 512 x 512  
NF : 127 LF : 255

000080768 ( 70a , 68a )  
Cardiaque 7,5 I-S  
Cardiaque 7,5 I-S

Zoom : 274%

Im : 1/11 - Series : 27

18/09/2017 17:48:48



Taille de l'image : 512 x 512  
NF : 127 LF : 255

000080768 ( 70a , 68a )  
Cardiaque 7,5 I-S  
Cardiaque 7,5 i-s



Zoom : 274%



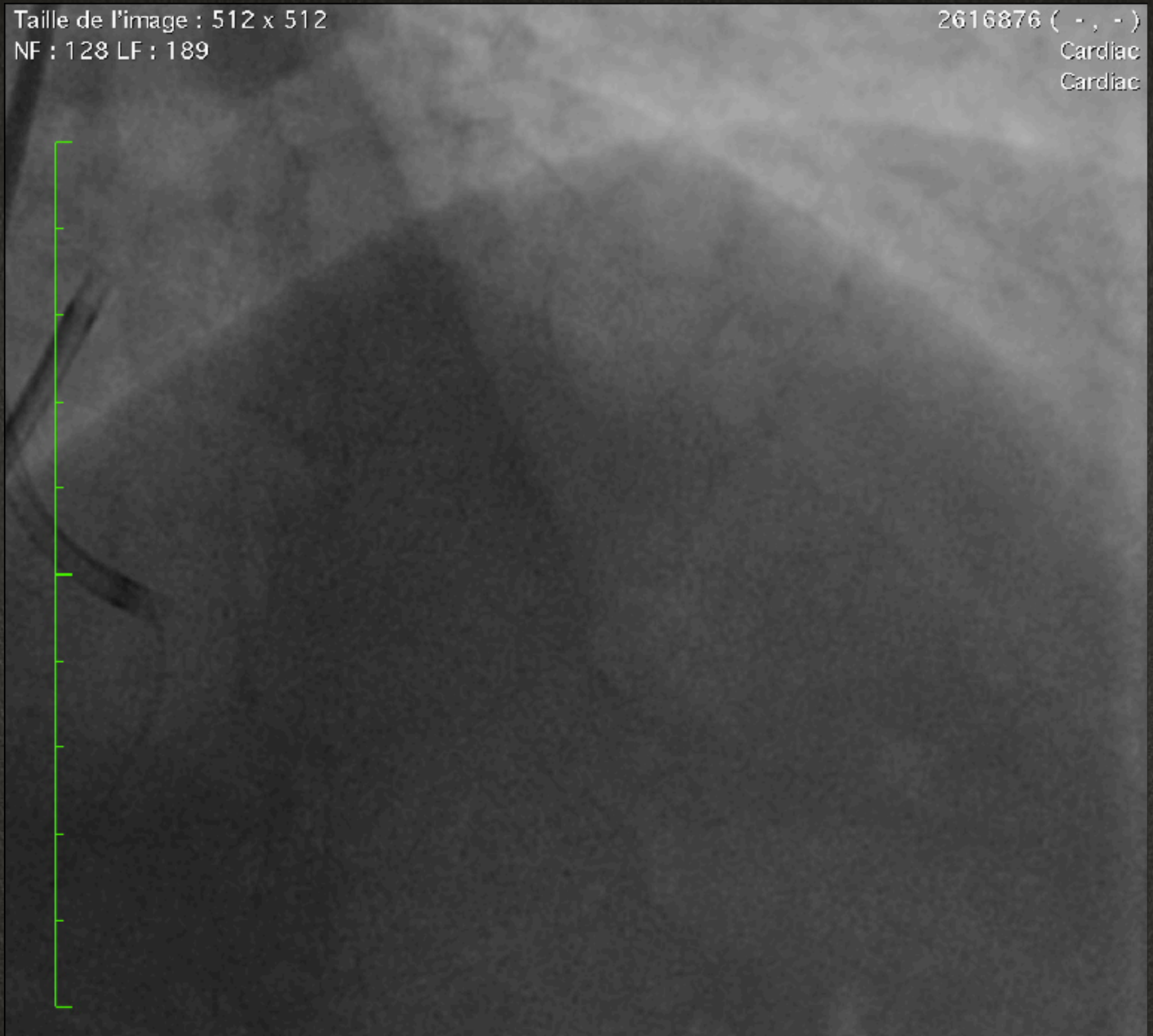# COMPLEXE CAR ON A UN STENT DANS LE PASSAGE





Taille de l'image : 512 x 512  
NF : 128 LF : 189

2616876 ( - , - )  
Cardiac  
Cardiac



Zoom : 276%  
Im : 1/41 Series: 2

19/11/2016 08:55:35



NF : 128 LF : 189

Cardiac  
Cardiac

Zoom : 276%

Im : 1/72 Series: 4

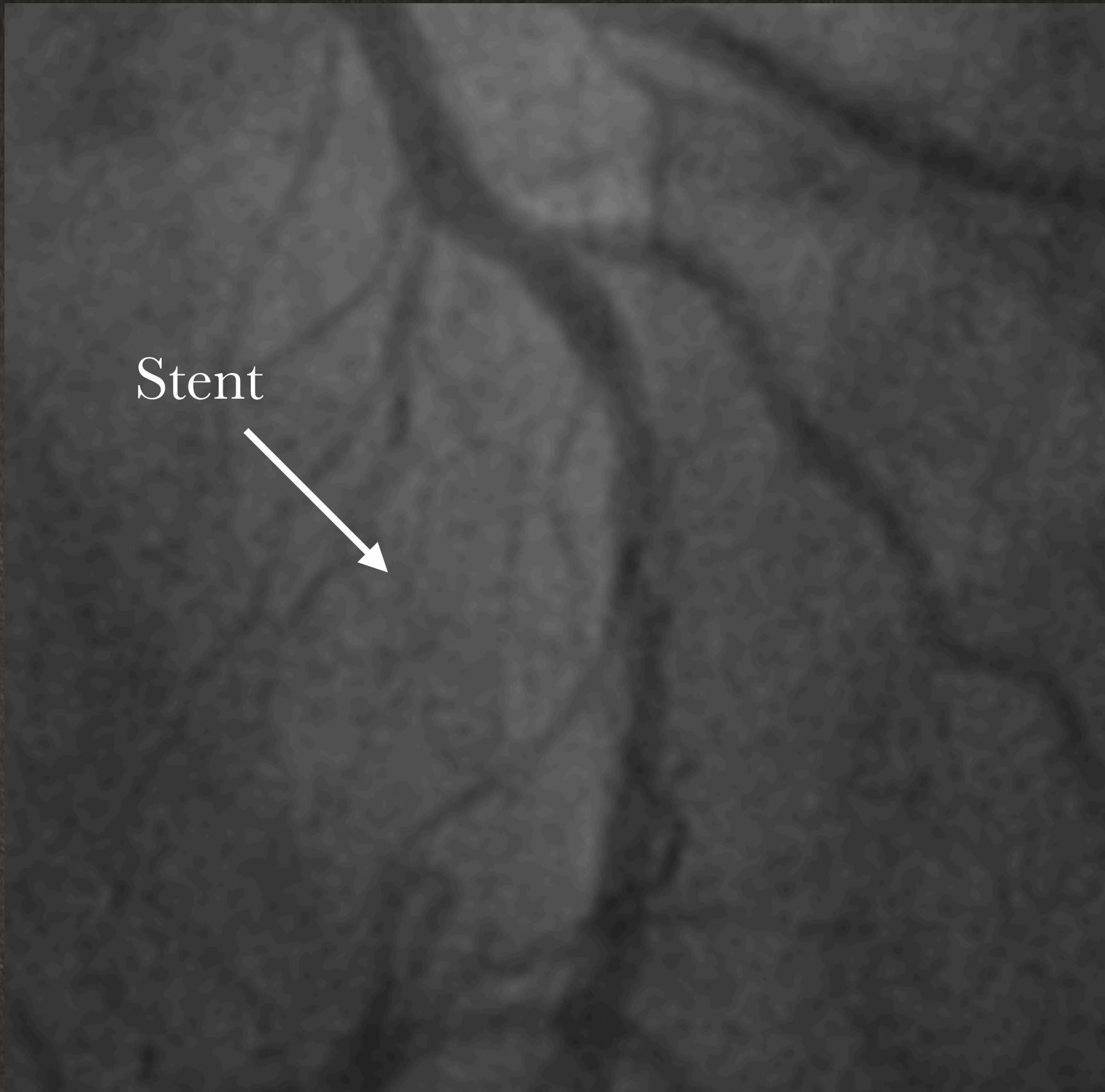
LittleEndianExplicit

19/11/2016 08:56:43

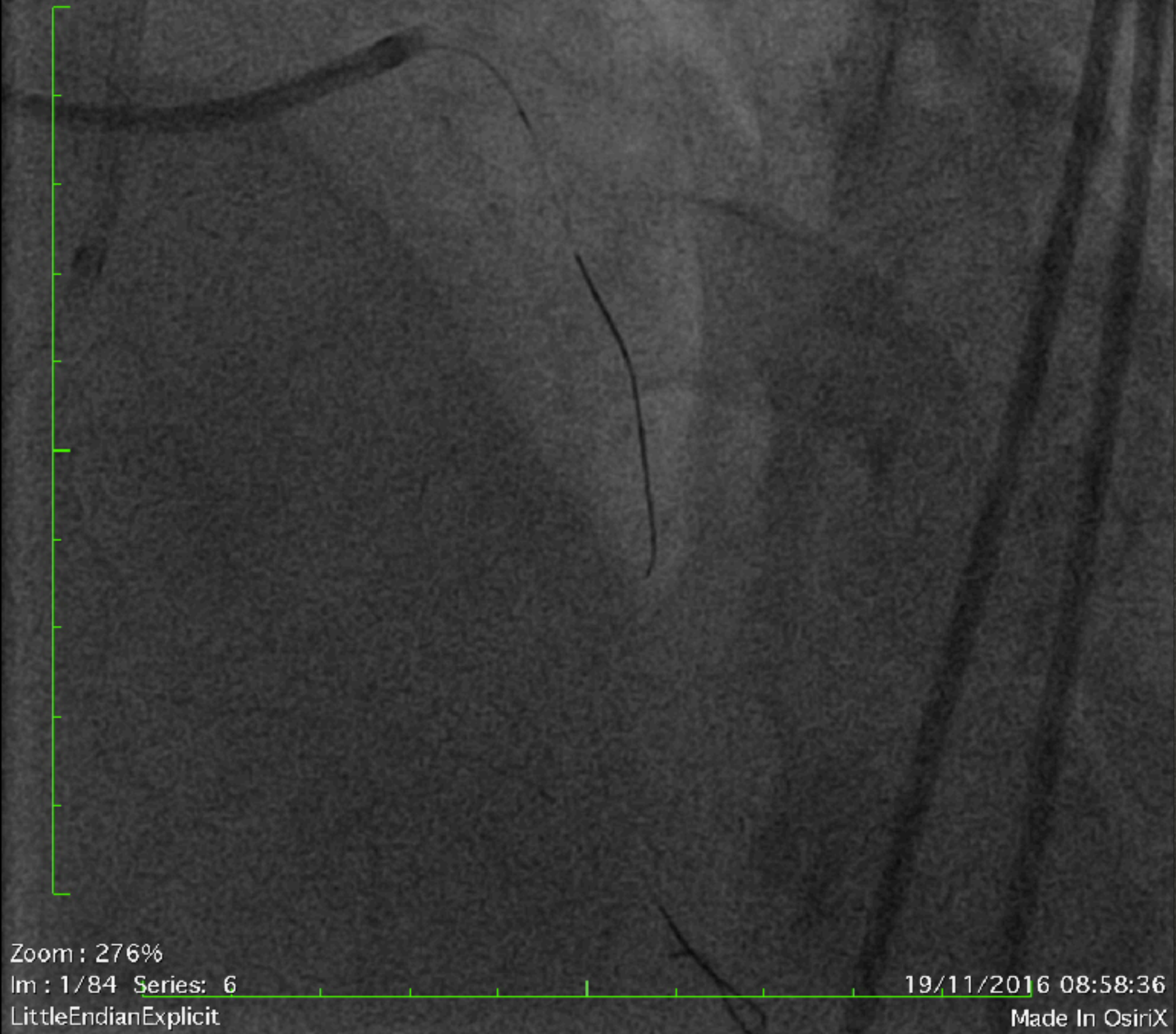
Made In OsiriX



Stent









Taille de l'image : 512 x 512  
NF : 127 LF : 182

2616876 ( - , - )  
Cardiac  
Cardiac

Zoom : 276%

Im : 1/148 Series : 7

LittleEndianExplicit

19/11/2016 09:02:02

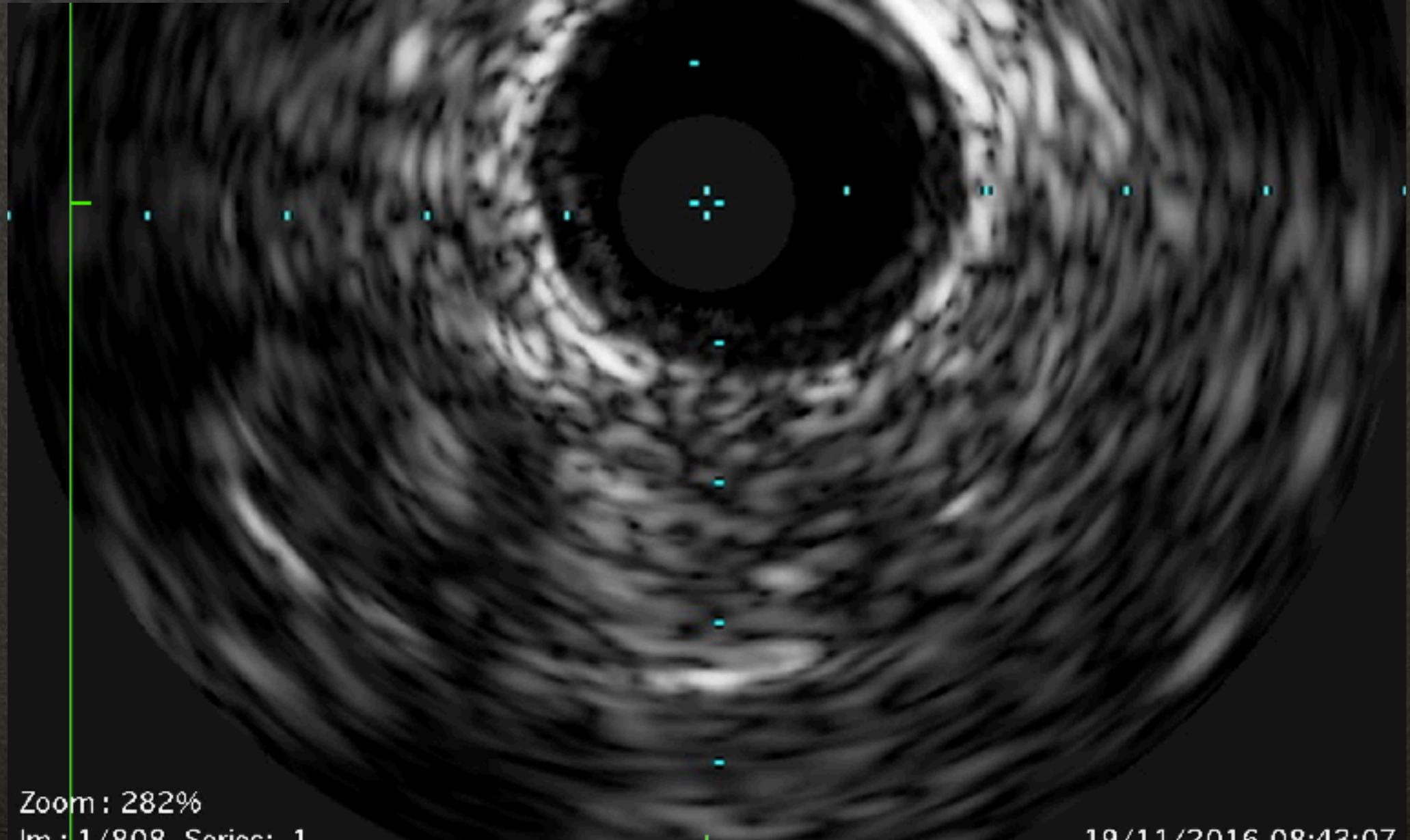
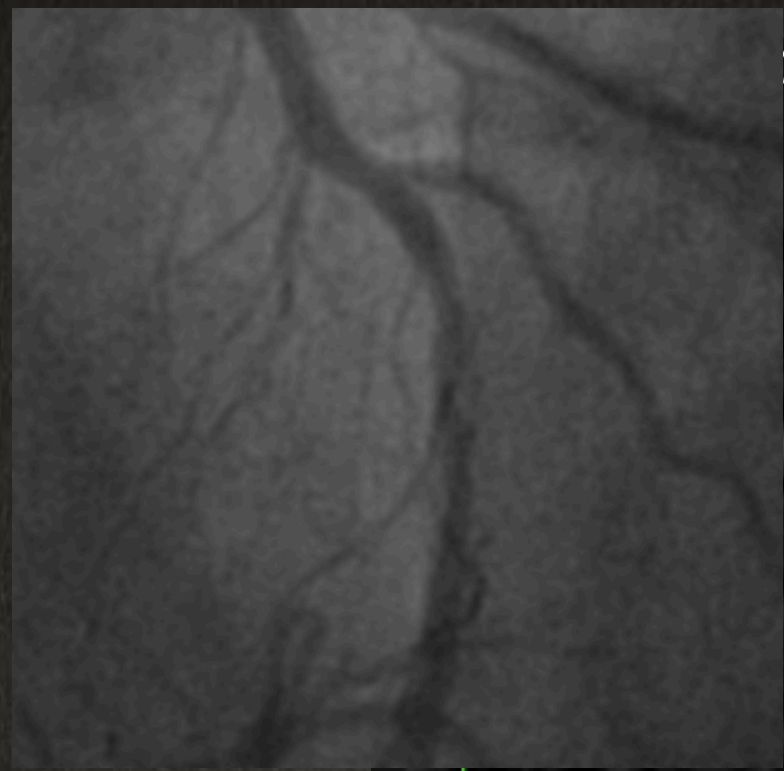
Made In OsiriX



00 x 500

1 mm

20161119.083840 (19.11.2016 08:43:07)  
Ivus  
0001



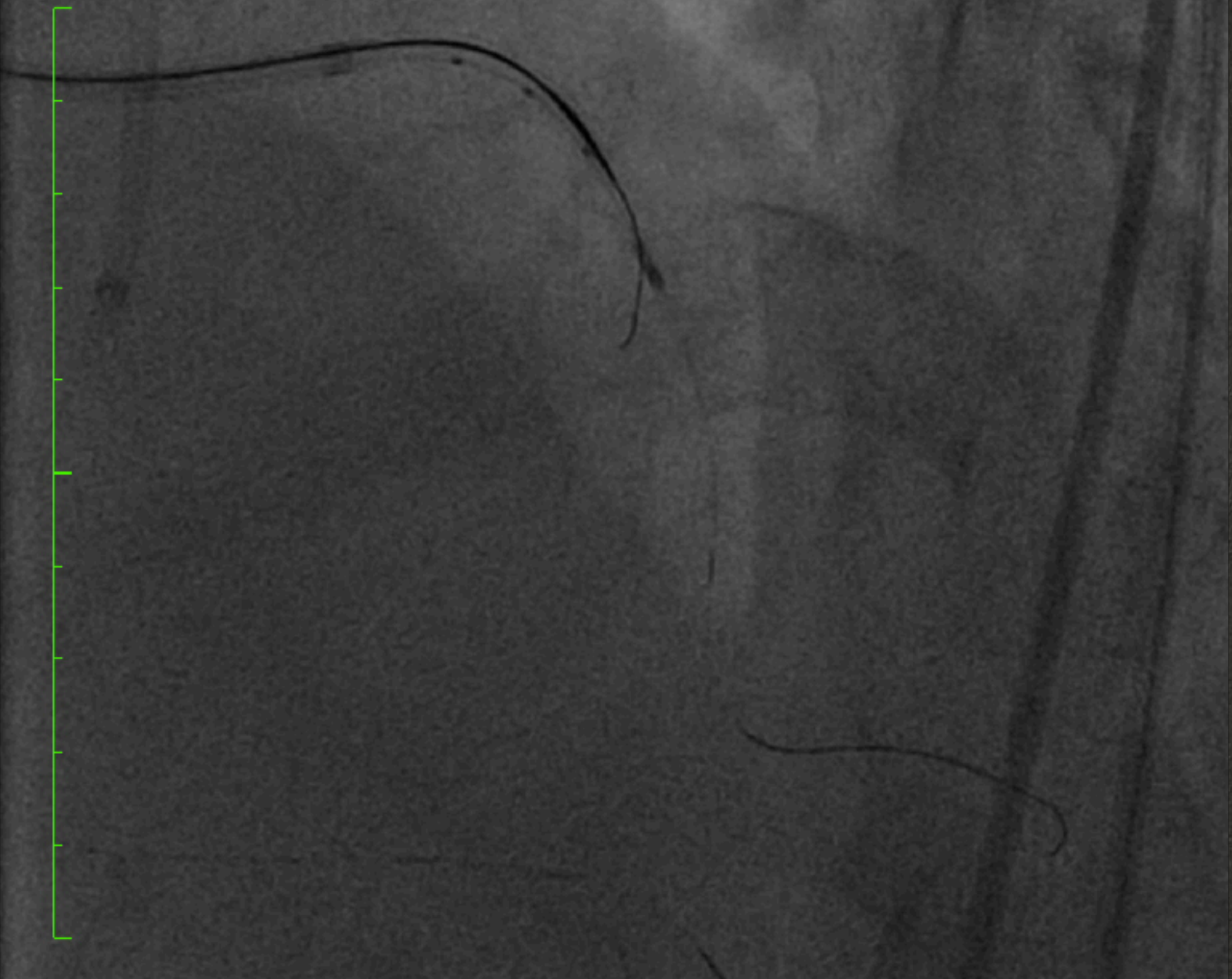Zoom: 282%  
Im: 1/808 Series: 1

19/11/2016 08:43:07



Taille de l'image : 512 x 512  
NF : 127 LF : 182

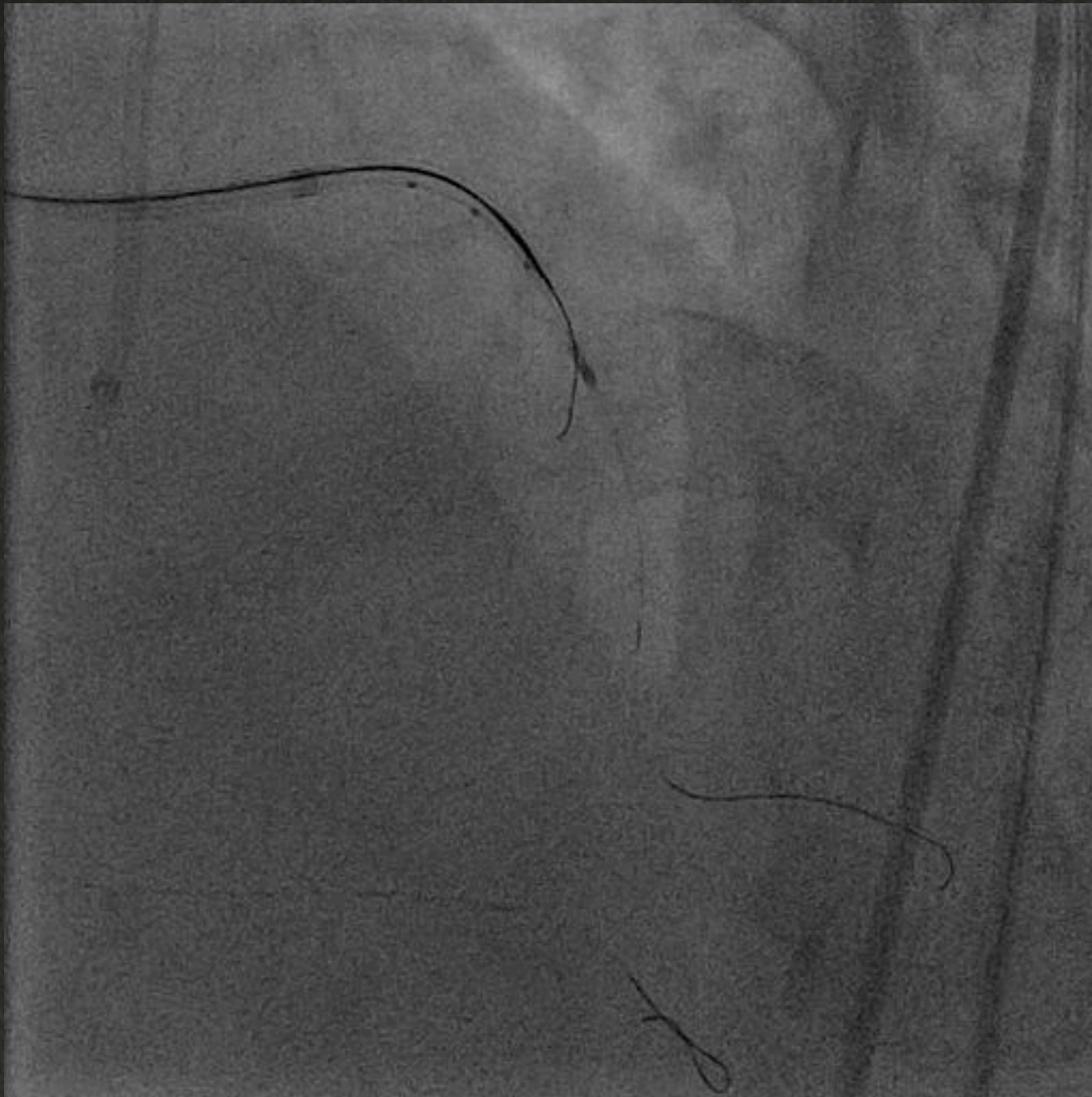
2616876 ( - , - )  
Cardiac  
Cardiac



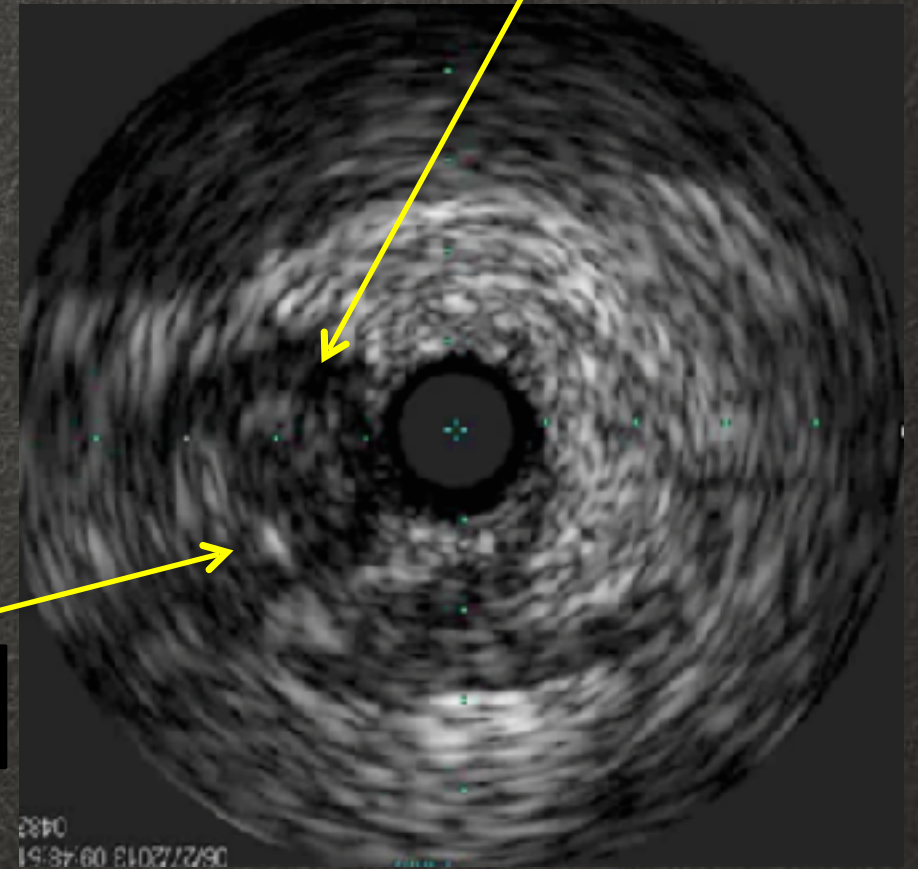
Zoom : 276%  
Im : 1/150 Series : 17  
LittleEndianExplicit

19/11/2016 09:24:49  
Made In OsiriX





**Wire**



**Proximal Cap**



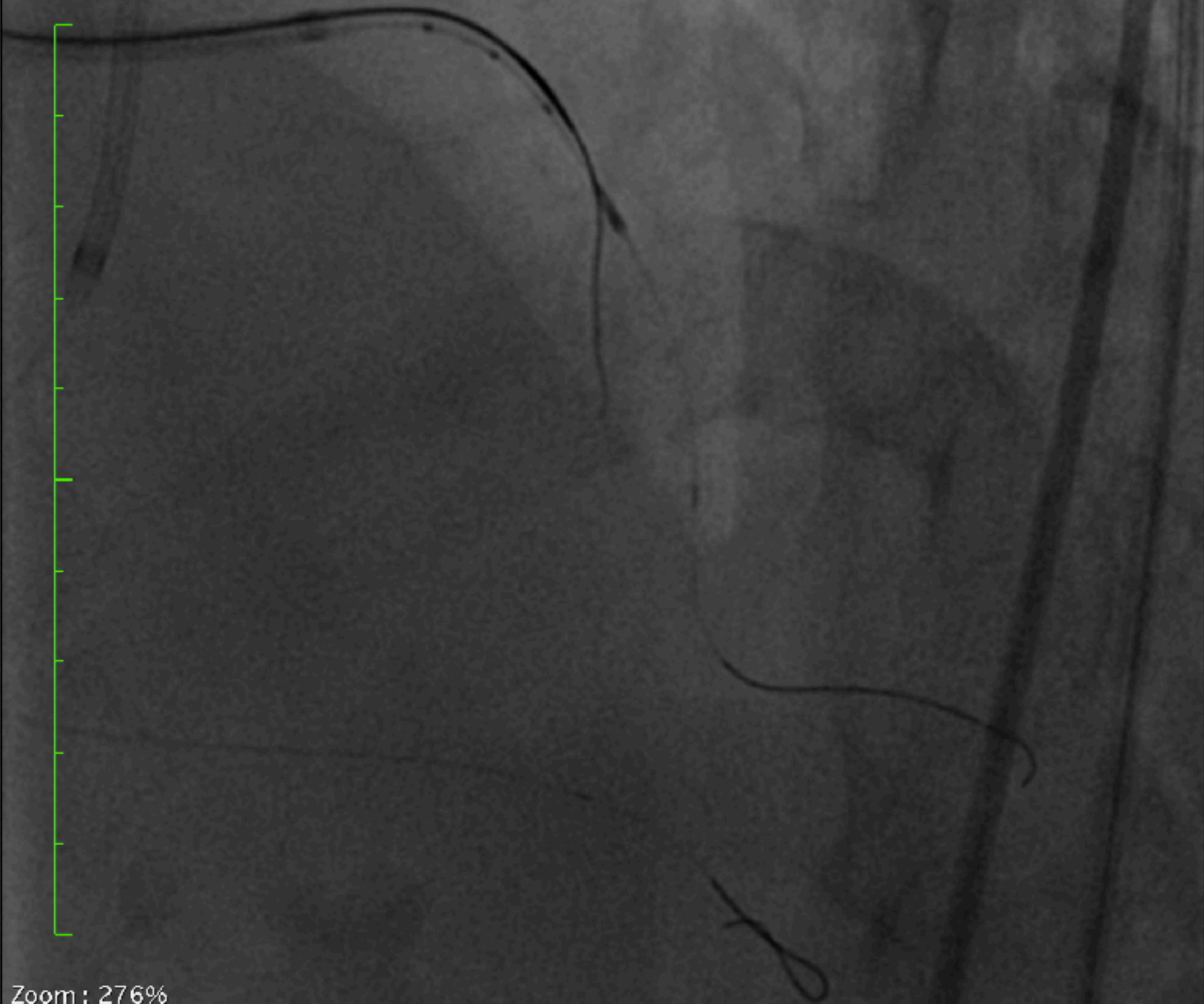
Taille de l'image : 512 x 512

NF : 128 LF : 189

2616876 ( - , - )

Cardiac

Cardiac

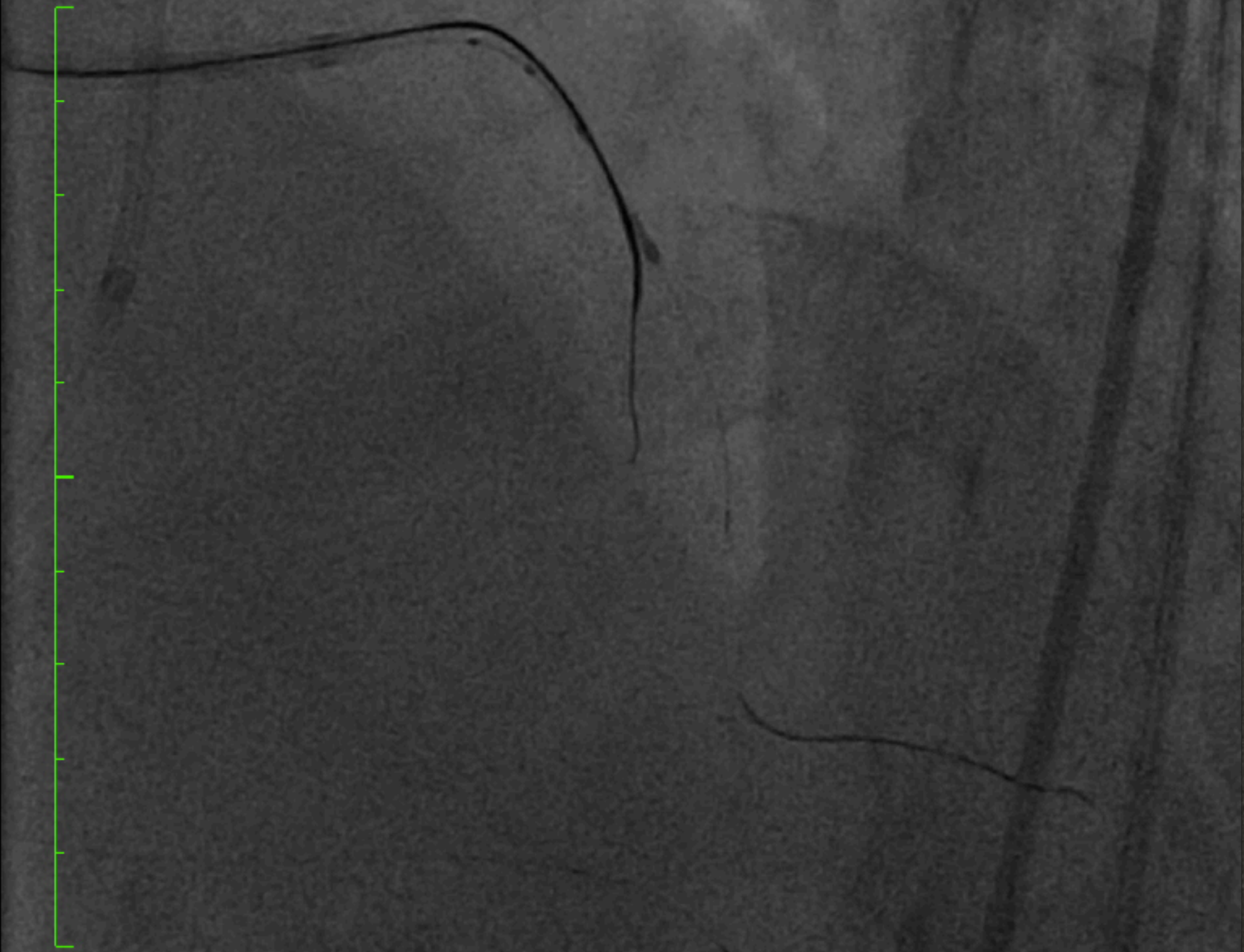

Zoom : 276%

Im : 1/40 Series: 18

19/11/2016 09:25:05







Taille de l'image : 512 x 512

NF : 128 LF : 189

2616876 ( - , - )

Cardiac

Cardiac

Zoom : 276%

Im : 1/56 Series: 22

19/11/2016 09:32:13



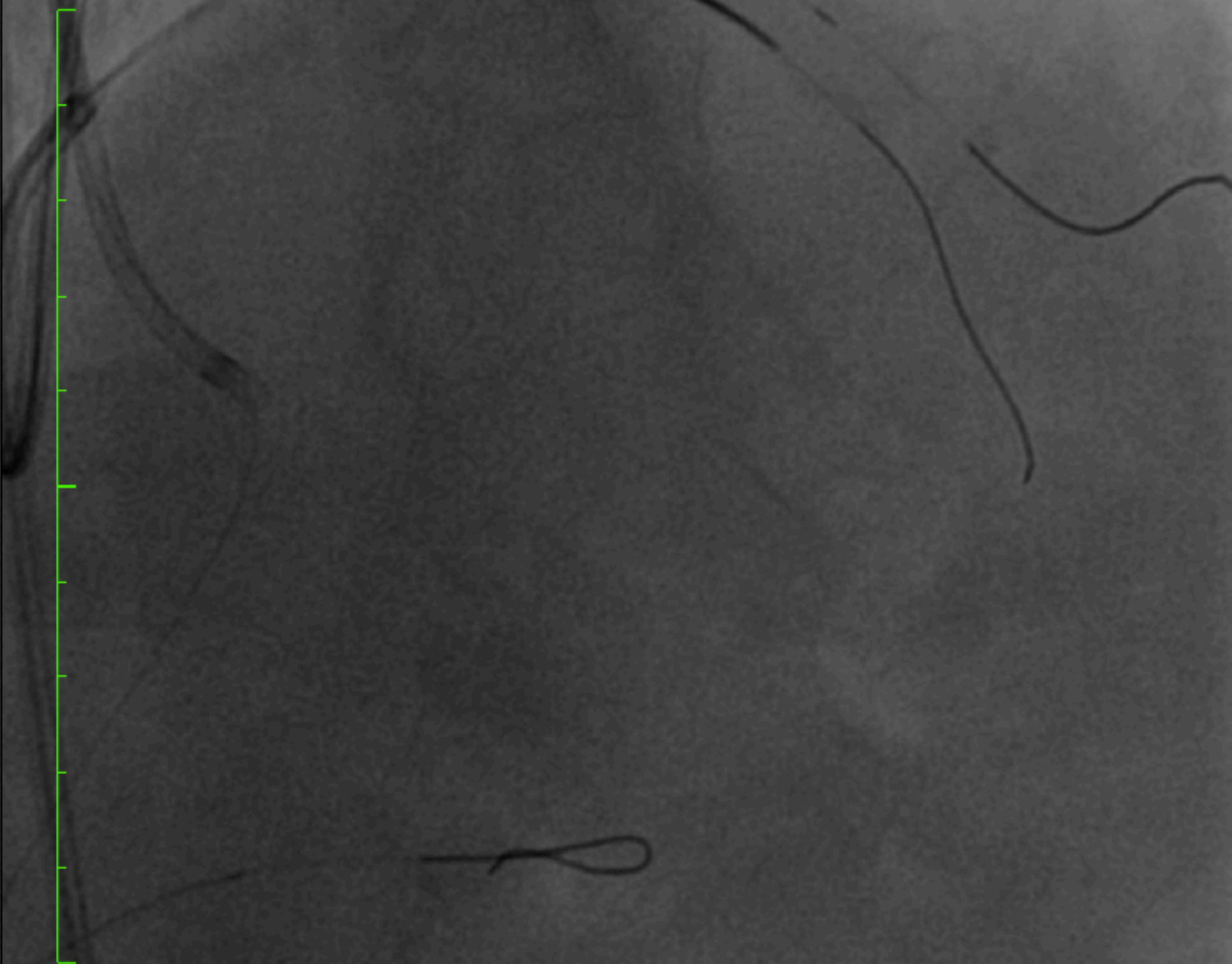
Taille de l'image : 512 x 512

NF : 128 LF : 189

2616876 ( - , - )

Cardiac

Cardiac



Zoom : 276%

Im : 1/37 Series: 25

LittleEndianExplicit

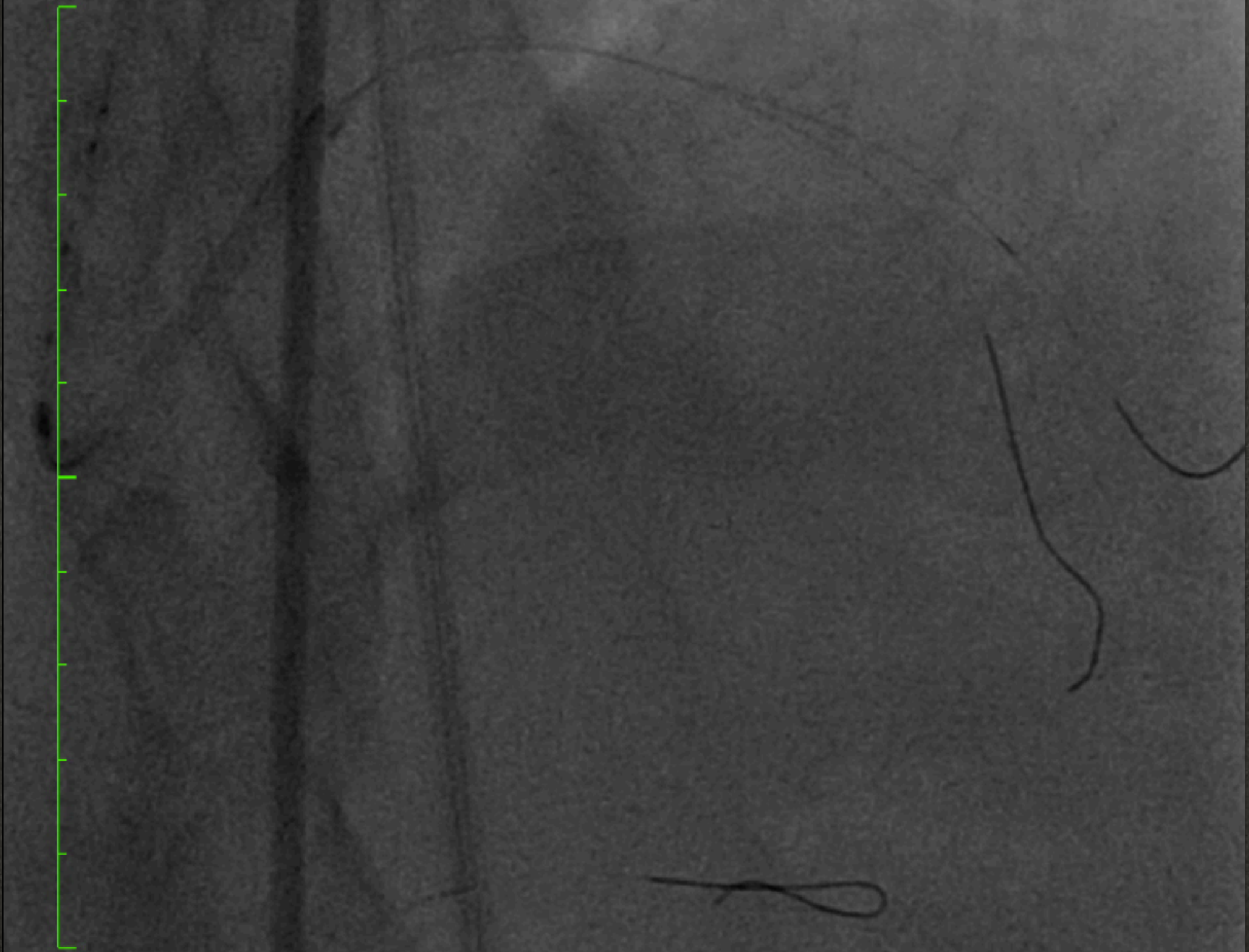19/11/2016 09:36:04

Made In OsiriX



Taille de l'image : 512 x 512  
NF : 127 LF : 182

2616876 ( - , - )  
Cardiac  
Cardiac

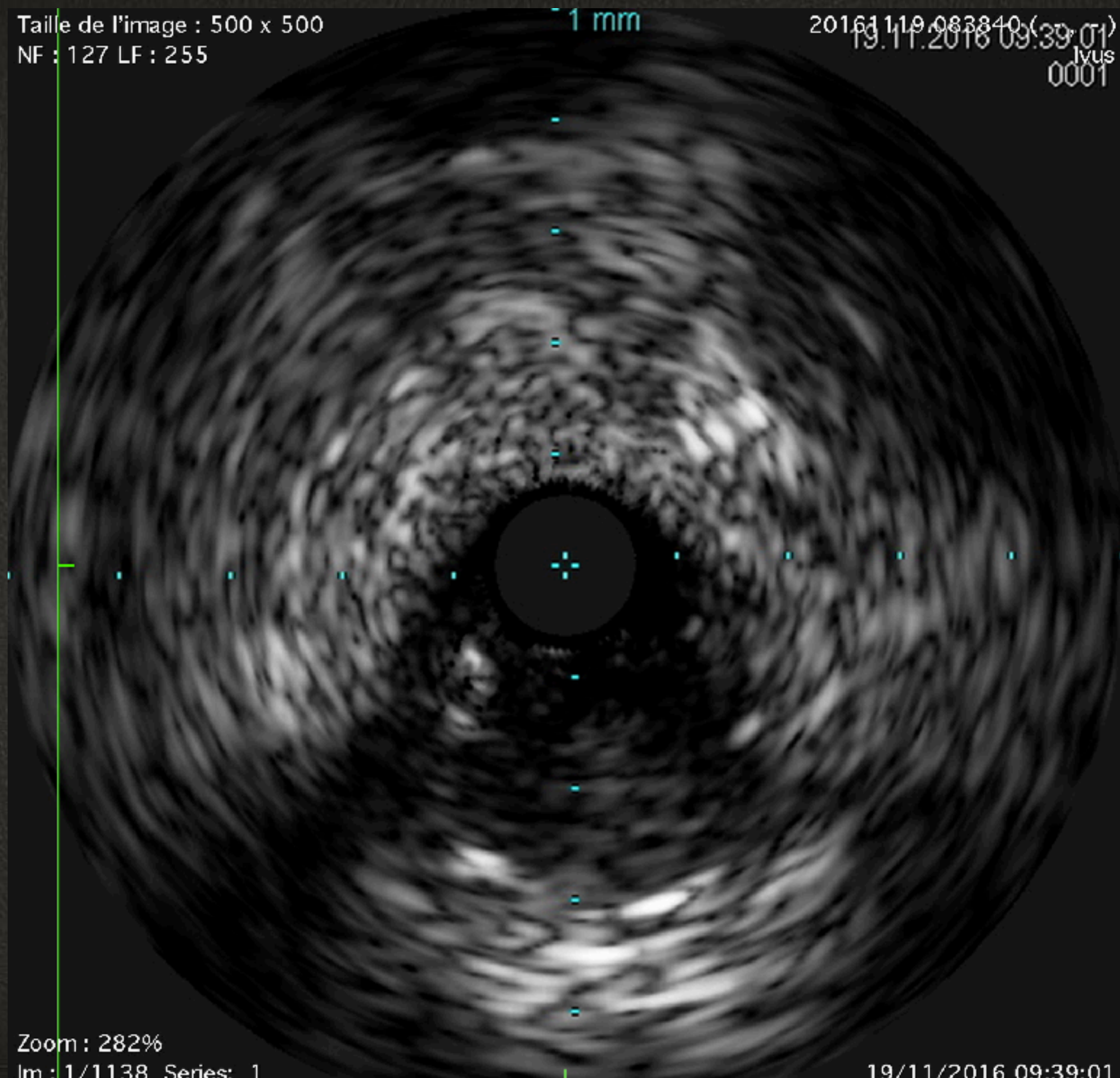


Zoom : 276%



Taille de l'image : 500 x 500  
NF : 127 LF : 255

20161119\_083840 (19.11.2016 09:39:01)  
lvus  
0001



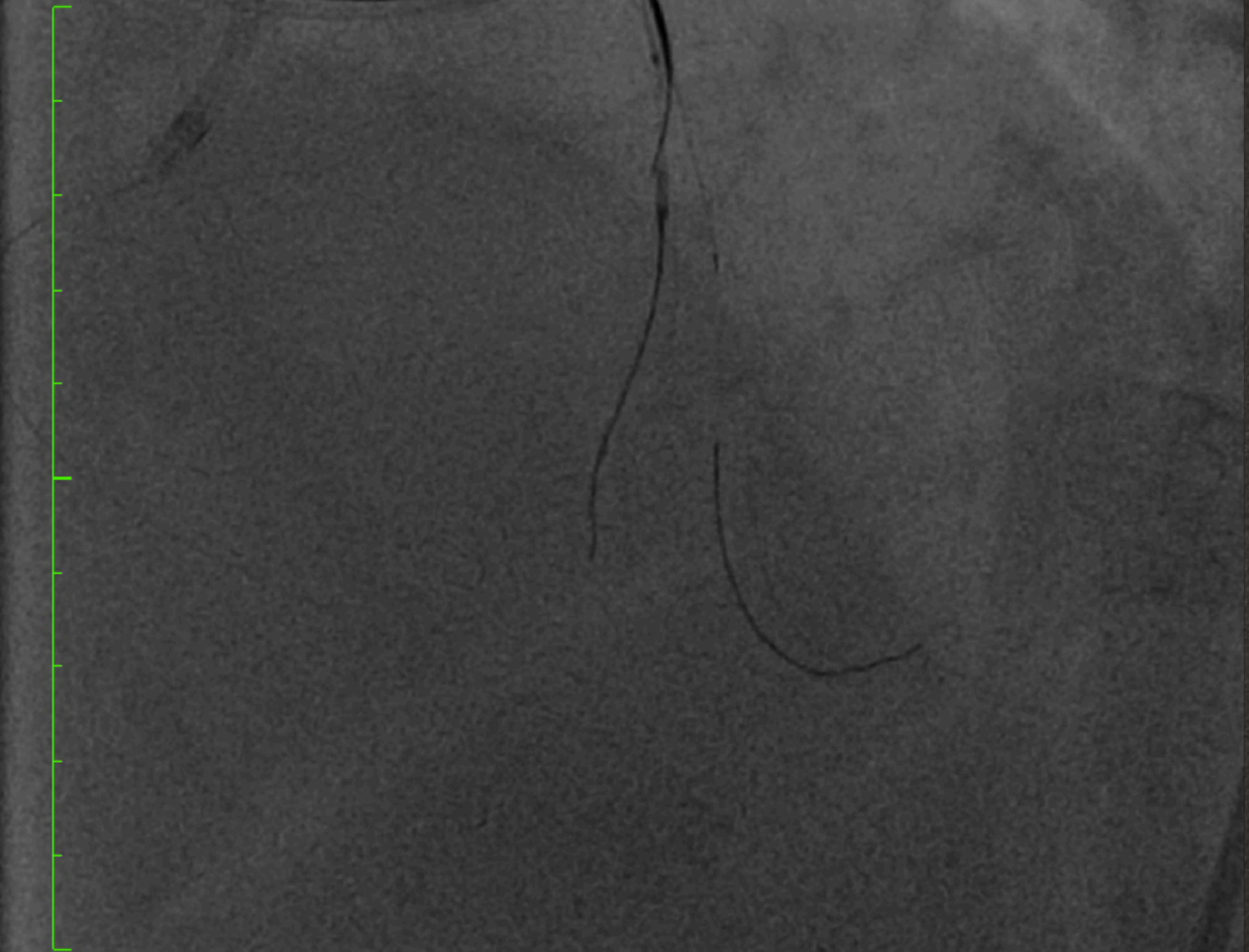Zoom : 282%  
Im : 1/1138 Series: 1

19/11/2016 09:39:01



Taille de l'image : 512 x 512  
NF : 127 LF : 182

2616876 ( - , - )  
Cardiac  
Cardiac



Zoom : 276%

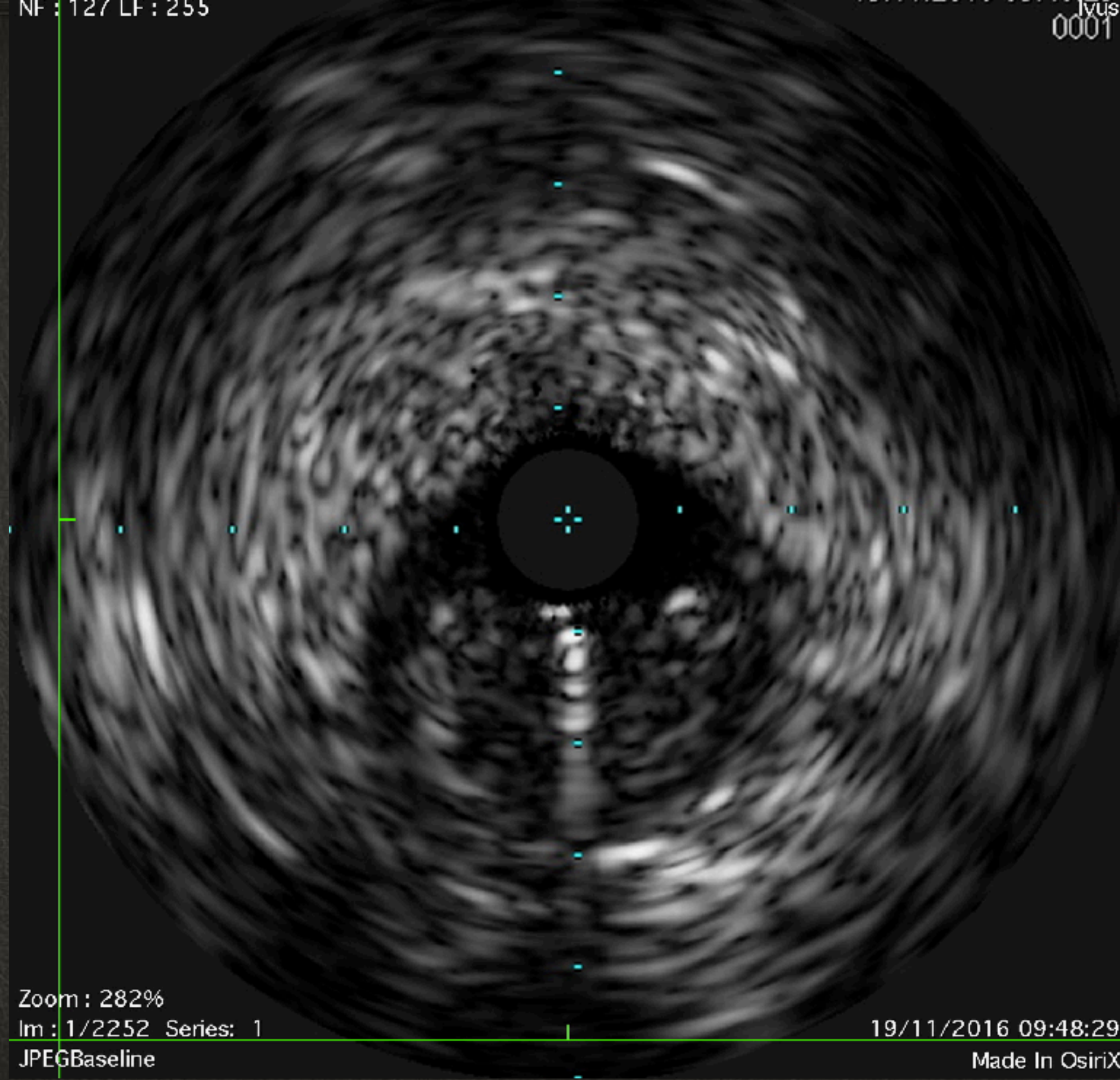
Im : 1/150 Series: 45

19/11/2016 10:12:01



NF : 127 LF : 255

ivus  
0001



Zoom : 282%

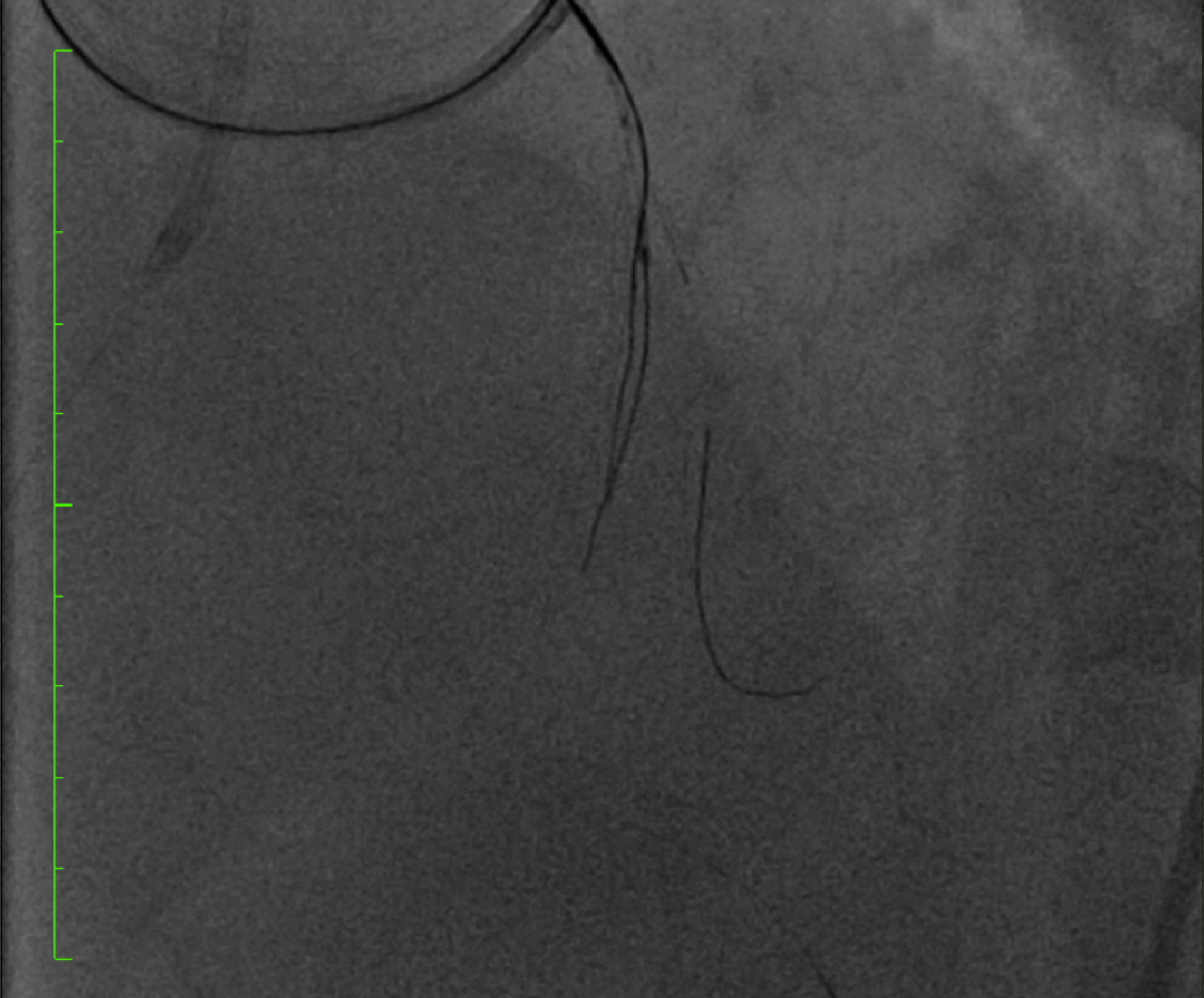Im : 1/2252 Series: 1

JPEGBaseline

19/11/2016 09:48:29

Made In OsiriX





Zoom : 276%

Im : 1/150 Series: 46

LittleEndianExplicit

19/11/2016 10:12:27

Made In OsiriX



Taille de l'image : 512 x 512  
NF : 128 LF : 189

2616876 ( - , - )  
Cardiac  
Cardiac

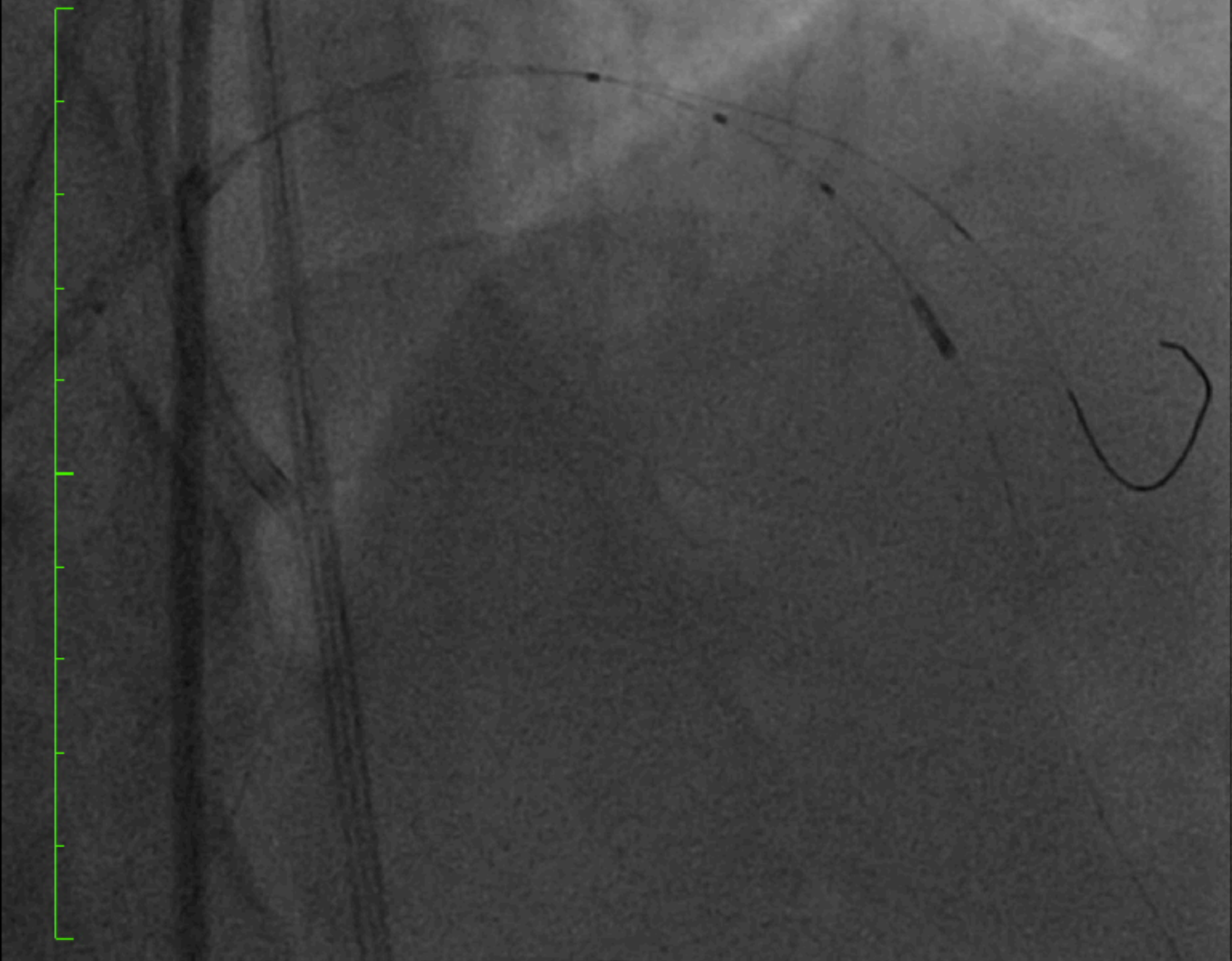
Zoom : 276%  
Im : 1/56 Series: 77

19/11/2016 10:42:51



Taille de l'image : 512 x 512  
NF : 127 LF : 182

2616876 ( - , - )  
Cardiac  
Cardiac



Zoom : 276%

Taille de l'image : 500 x 500  
NF : 127 LF : 255

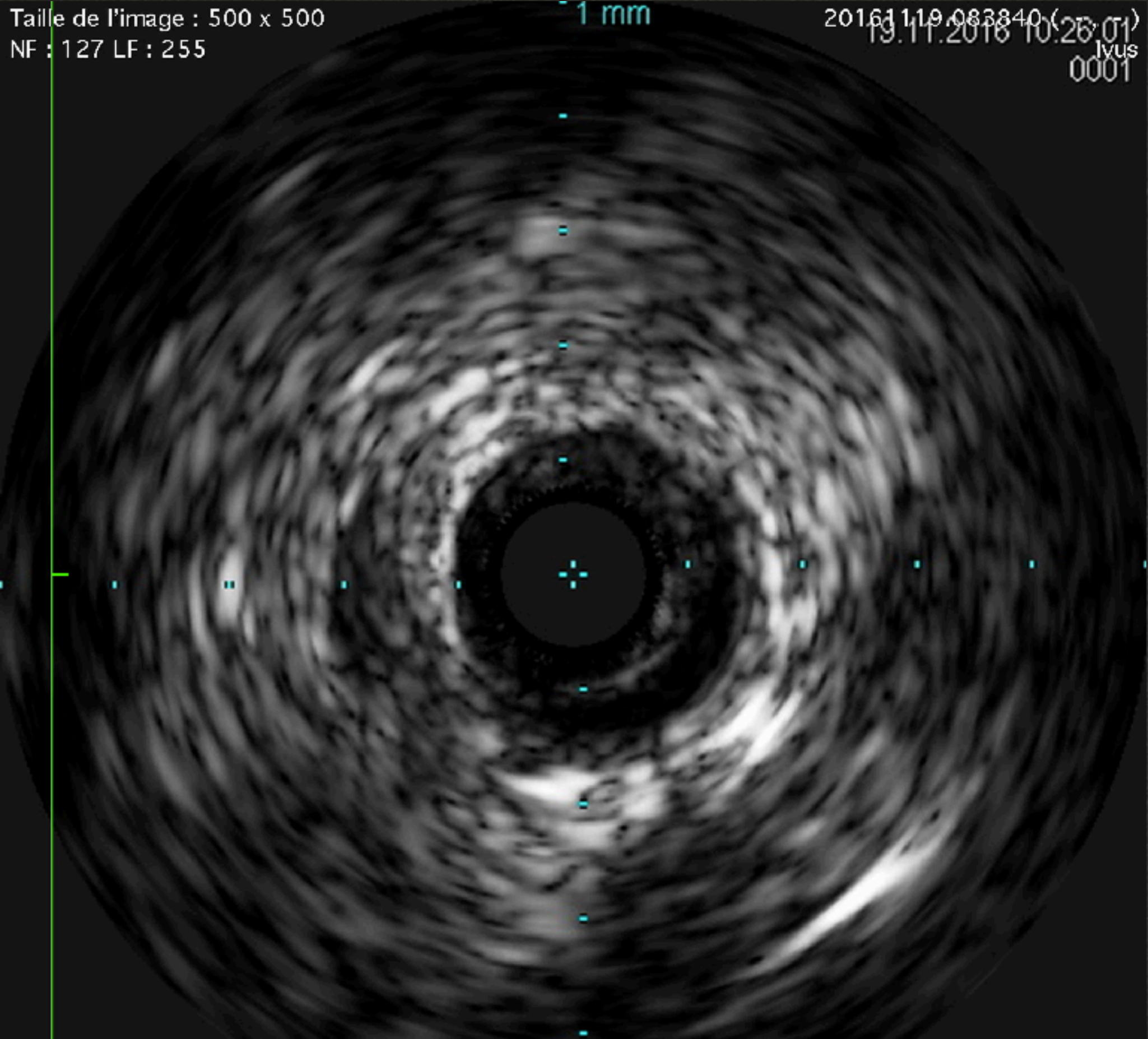
1 mm

20161119.083840 (27,01)  
19.11.2016 10:26:01  
Ivus  
0001

Zoom : 282%

Im : 1/1003 Series : 1

19/11/2016 10:26:01





Taille de l'image : 512 x 512

NF : 128 LF : 189

2616876 ( - , - )

Cardiac

Cardiac

Zoom : 276%

Im : 1/38 Series: 104

LittleEndianExplicit

19/11/2016 11:07:23

Made In OsiriX




# CONCLUSION



+



+



=





# CONCLUSION

## Technique et matériel de CTO

- Extension cacheter guide
- Catheter double lumière
- Microcatheter et guides de CTO

## Gestion du calcium

- Rotablator classique ou orbital
- OPN
- shockwave
- cutting ballon et angiosculpt scoring ballon

## Utilisation IVUS OCT

